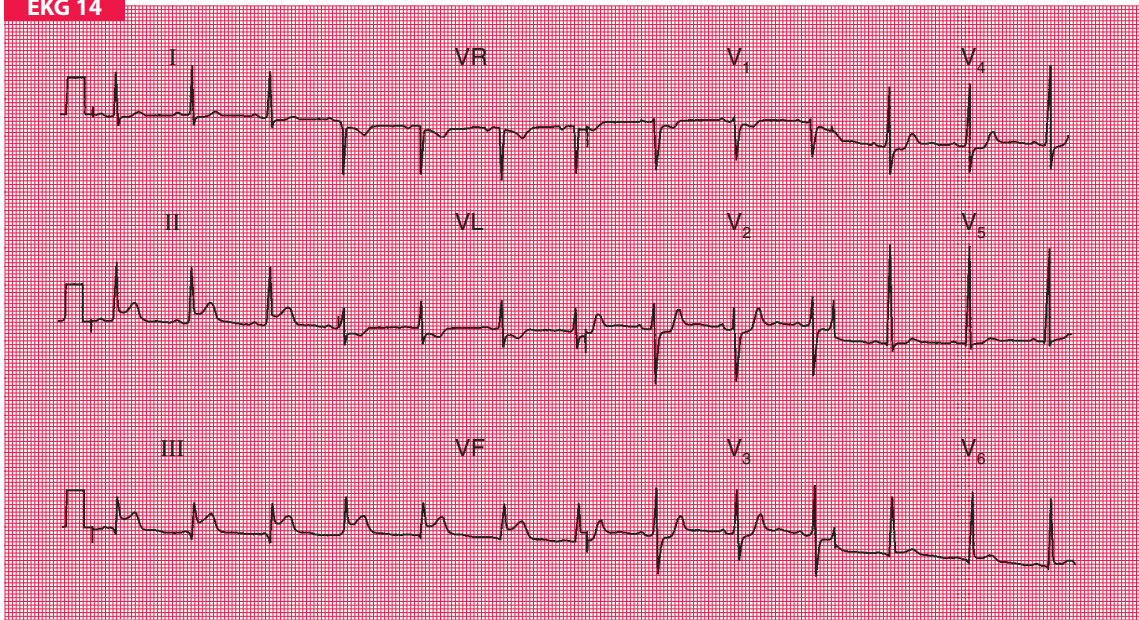


EKG 14



50-letni mężczyzna przyjęty do szpitala w trybie nagłym z typowym bólem w klatce piersiowej trwającym od 4 godzin i sugerującym zawał serca. Poza bólem nie stwierdza się w badaniu fizykalnym żadnych innych dolegliwości i odchyień od normy u chorego. Jakie zmiany są widoczne w badaniu elektrokardiograficznym i jakie powinno być postępowanie?