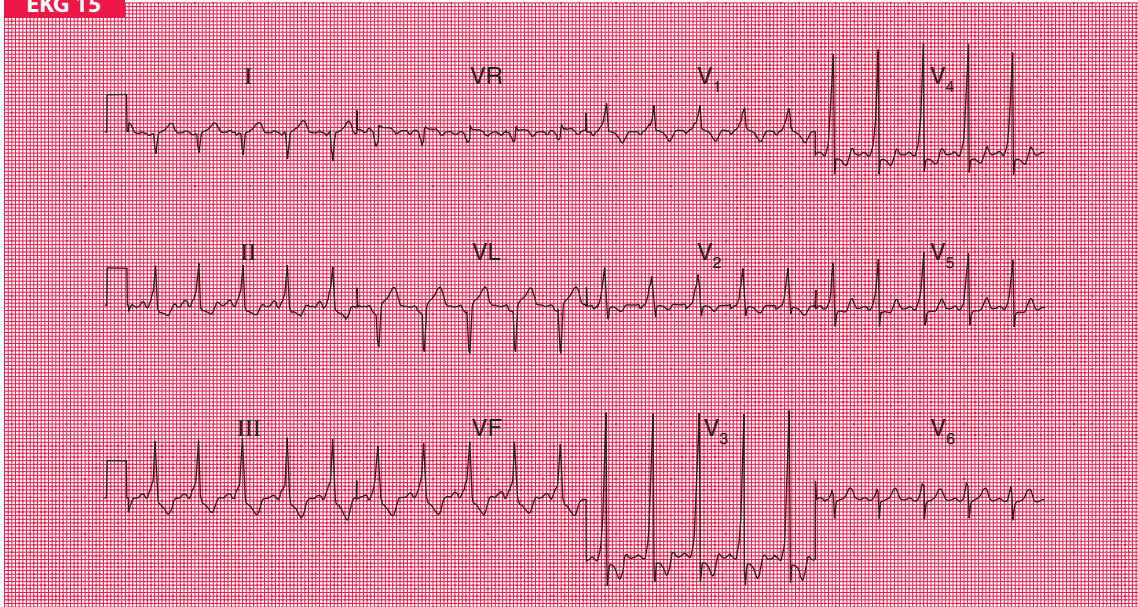


## EKG 15



20-letni student uskarżający się na kołatania serca. Napady kołatania występują raz w roku i rozpoczynają się nagle. Chory odczuwa wtedy bardzo szybki i miarowy rytm serca, towarzyszą mu duszność i osłabienie. Napady kończą się nagle po kilku minutach. W badaniu fizykalnym nie stwierdza się odchyień od normy. Proszę opisać EKG i zaproponować postępowanie.