

**34. Hiperbilirubinemia (ryc. 3-47)**

**Diagnostyka obrazowa**

*Najlepsze badanie*

- Brak.

*Badania pomocnicze*

- Ultrasonografia jamy brzusznej.
- Tomografia komputerowa jamy brzusznej.
- Endoskopowa pankreatocholangiografia wsteczna (ERCP).
- Pankreatocholangiografia wsteczna rezonansu magnetycznego (MRCP).

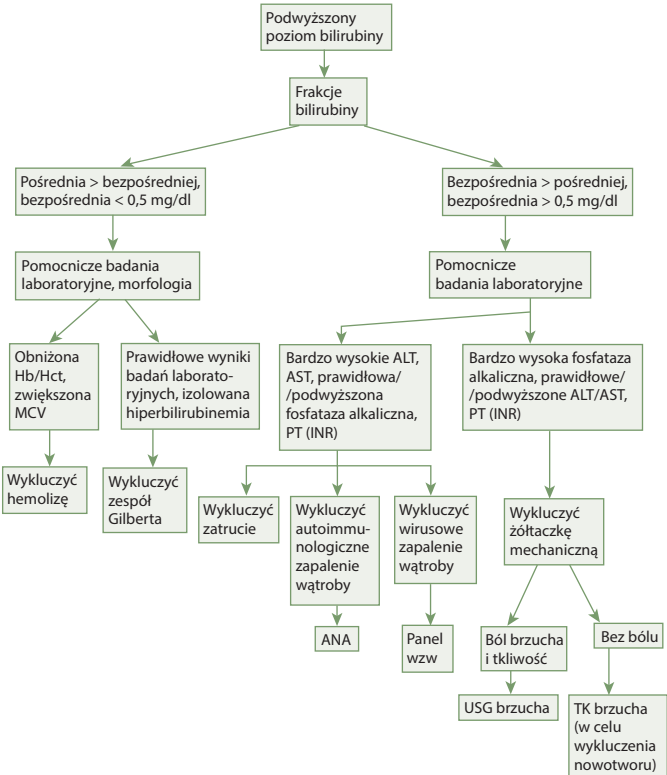
**Diagnostyka laboratoryjna**

*Najlepsze badanie*

- Frakcje bilirubiny – bilirubina wolna (pośrednia) i związana (bezpośrednia).

*Badania pomocnicze*

- Fosfataza alkaliczna.
- ALT, AST, PT (INR).
- Morfologia krwi pełna.
- Odczyn Coombsa, haptoglobina.
- Panel wzw.
- Przeciwciała przeciwjądrowe (ANA).
- LDH.



RYCINA 3-47. Algorytm diagnostyczny.