

Charakterystyczne cechy żuchwy zostały przedstawione w poniższej tabeli. Żuchwa łączy się stawowo z kością skroniową. Podczas żucia lub mówienia jedyną poruszającą się kością jest żuchwa, szczęka zaś pozostaje nieruchoma. Dolne zęby tkwią w części zębodołowej żuchwy.

STRUKTURA	CHARAKTERYSTYKA
Głowa żuchwy	Łączy się stawowo z dołem żuchwowym kości skroniowej
Otwór żuchwy	Przez ten otwór wnikają do żuchwy nerw, tętnica i żyła zębodołowe dolne
Zęby	16 zębów: 4 zęby sieczne, 2 kły, 4 zęby przedtrzonowe (dwuguzkowe) i 6 zębów trzonowych (trzecie zęby trzonowe są nazywane zębami mądrości)

**POKOLORUJ** zęby żuchwy, używając różnych barw do każdego rodzaju (należy podkreślić, że u ludzi występuje 16 zębów w żuchwie i 16 w szczęce):

- 1. Zęby trzonowe (trzecie zęby trzonowe są nazywane zębami mądrości) (6 zębów)
- 2. Zęby przedtrzonowe (dwuguzkowe) (4 zęby)
- 3. Kły (2 zęby)
- 4. Zęby sieczne (4 zęby)

**Staw skroniowo-żuchwowy** w rzeczywistości utworzony jest przez dwa stawy rozdzielone krążkiem stawowym. Powierzchnie stawowe większości stawów pokryte są chrząstką szklistą, ale w stawie skroniowo-żuchwowym pokrywa je chrząstka włóknista. Staw skroniowo-żuchwowy jest zmodyfikowanym stawem zawiasowym; jego cechy zostały wymienione w poniższej tabeli.

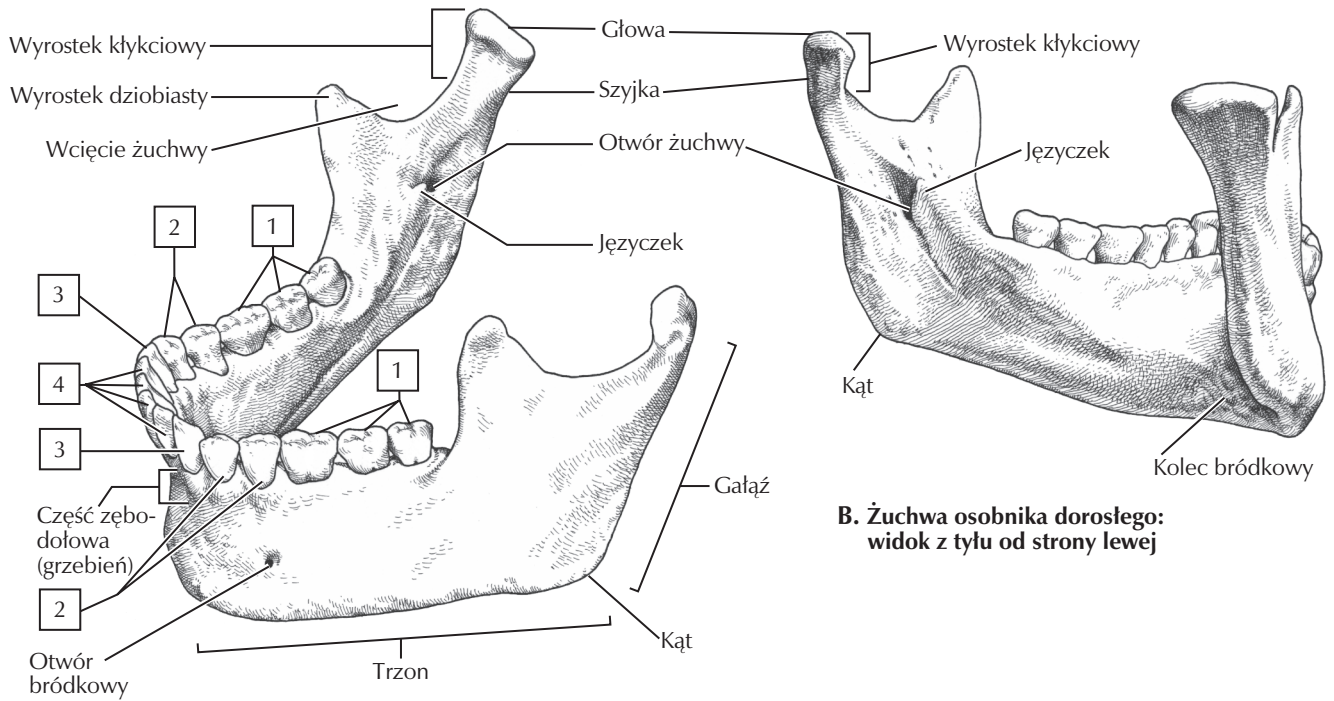
STRUKTURA	LOKALIZACJA	KOMENTARZ
Torebka stawowa	Dół żuchwowy i guzek stawowy kości skroniowej – głowa żuchwy	Umożliwia zachodzenie ruchów na boki, wysuwania i cofania
Więzadło boczne	Kość skroniowa – żuchwa	Zgrubiona włóknista wiązka torebki stawowej
Krążek stawowy	Między kością skroniową a żuchwą	Dzieli staw na dwa przedziały maziowe

**POKOLORUJ** następujące elementy stawu skroniowo-żuchwowego, używając różnych barw do każdego z nich:

- 5. Torebka stawowa
- 6. Więzadło boczne (skroniowo-żuchwowe)
- 7. Krążek stawowy

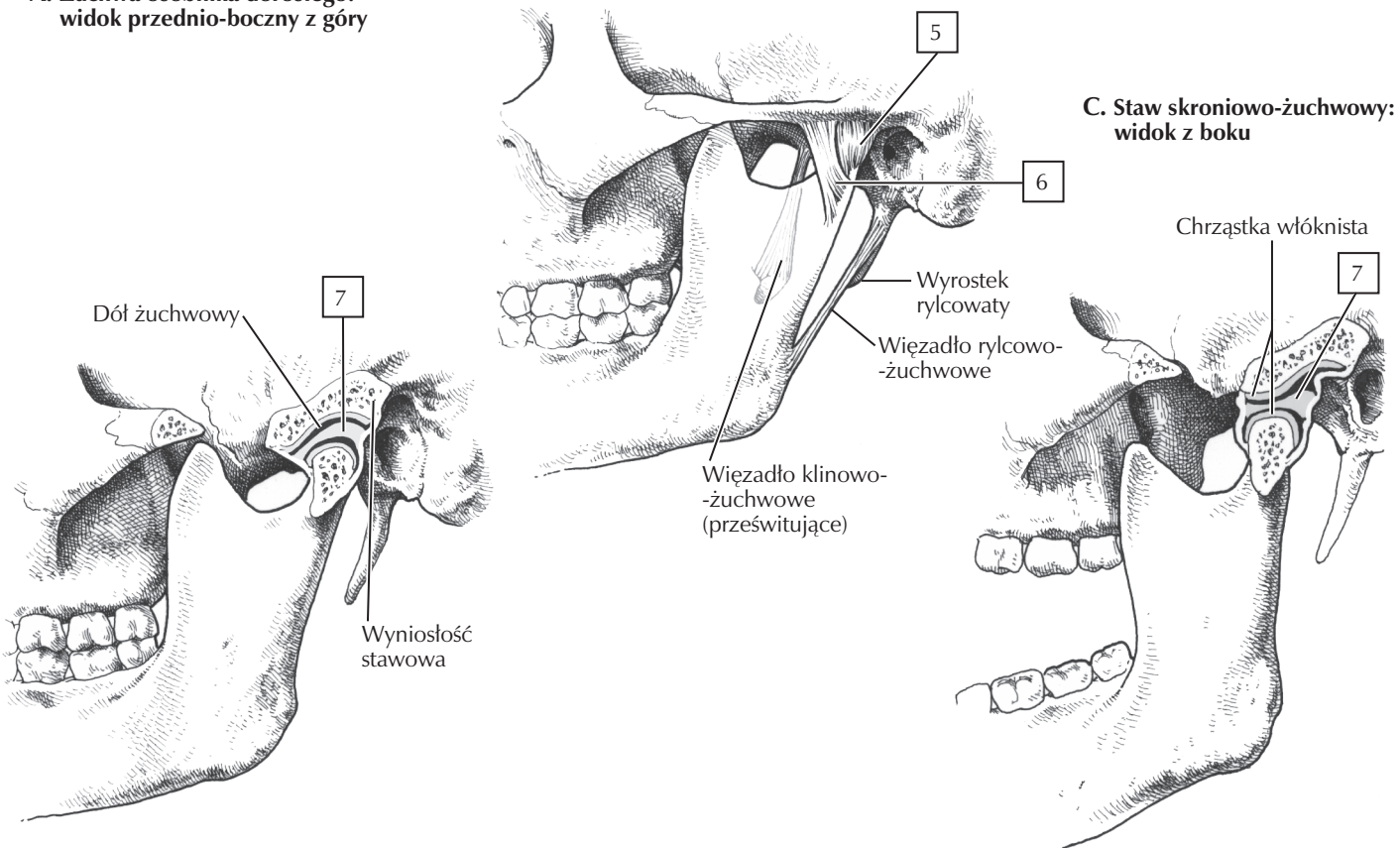
### Uwagi kliniczne:

Żuchwa z powodu umiejscowienia narażonego na urazy jest drugą pod względem liczby złamań kością twarzoczaszki (pierwszą jest kość nosowa). Zwichnięcie stawu skroniowo-żuchwowego może wystąpić w przypadku przemieszczenia wyrostka kłykciowego żuchwy do przodu od guzka stawowego (nieco bardziej do przodu niż w „otwartej pozycji”, ukazanej na ryc. E). Czasami nawet szerokie zwichnięcie doprowadza do zwichnięcia, które może być dosyć bolesne.



**A. Żuchwa osobnika dorosłego: widok przednio-boczny z góry**

**B. Żuchwa osobnika dorosłego: widok z tyłu od strony lewej**



**C. Staw skroniowo-żuchwowy: widok z boku**

**D. Staw skroniowo-żuchwowy: zęby zwarte**

**E. Staw skroniowo-żuchwowy: zęby szeroko rozwarłe (połączenie ruchu zawiasowego i ślizgowego)**