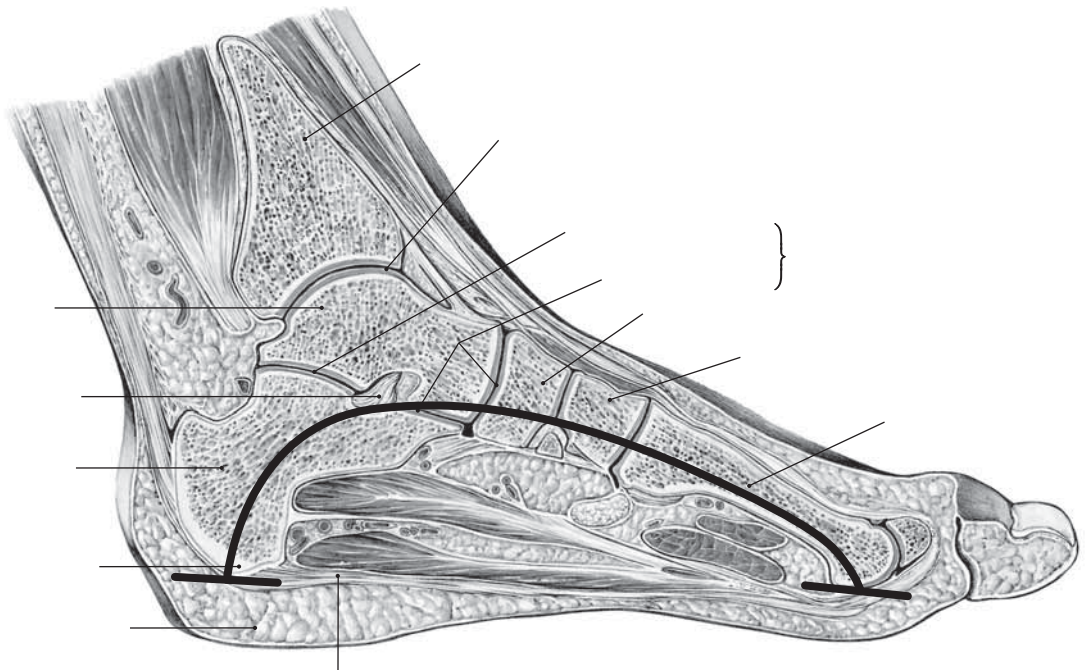
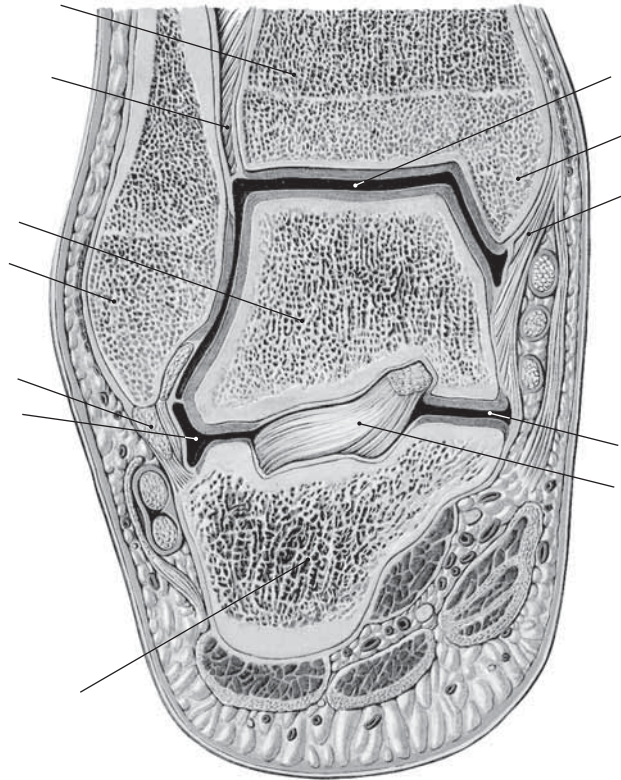


Staw skokowy



Przedrukowano z: R. Putz, R. Pabst (red.), *Sobotta. Atlas anatomii człowieka. Tułów, narządy wewnętrzne, kończyna dolna*, tom 2, oprac. i red. wyd. III pol. W. Woźniak i K.S. Jędrzejewski, Elsevier Urban & Partner.