



1 GŁOWA I SZYJA

Anatomia topograficzna

Tablica 1

- 1 Głowa i szyja

Anatomia powierzchowna głowy i szyi

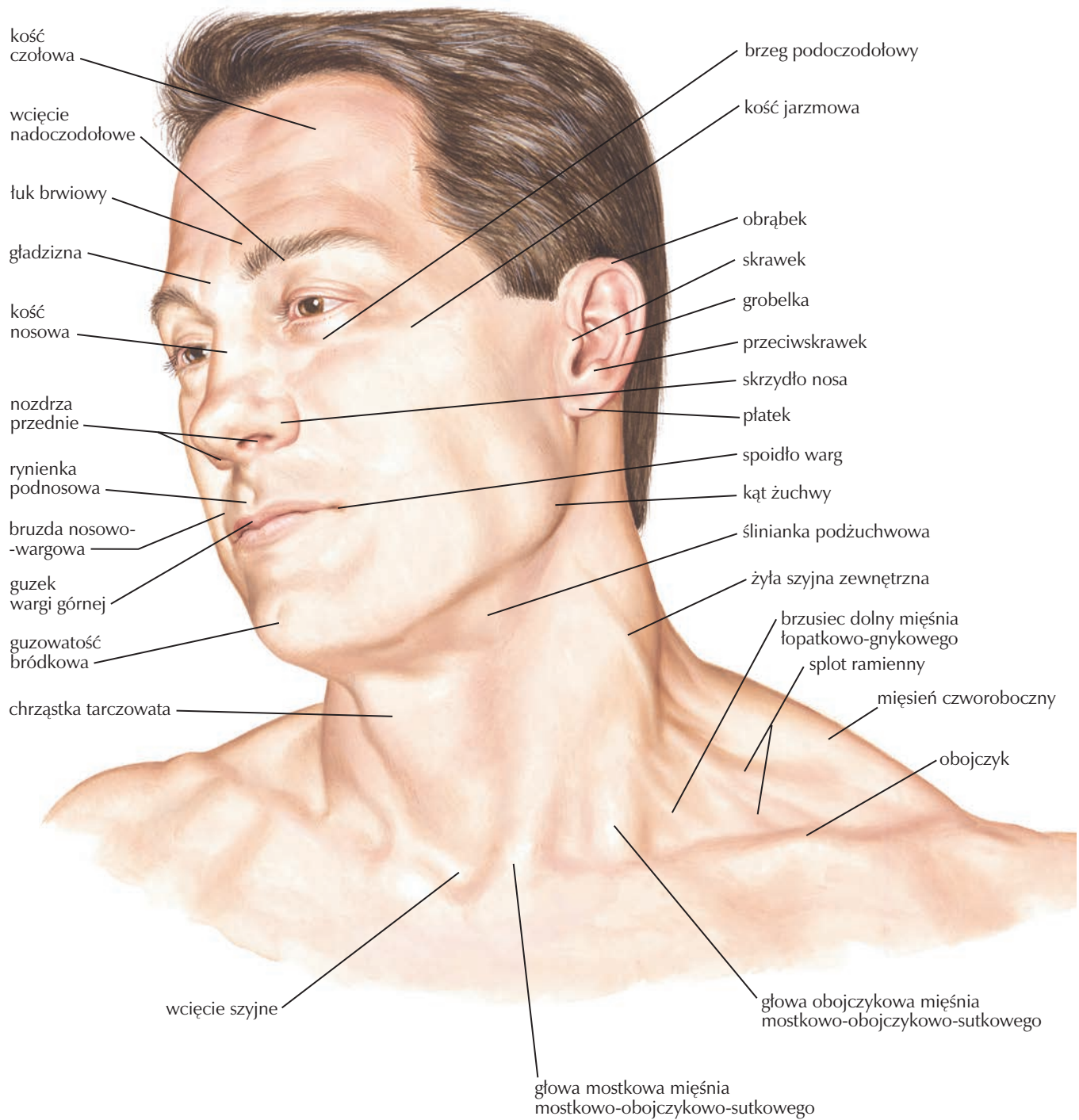
Tablice 2–3

- 2 Nerwy skórne głowy i szyi
- 3 Powierzchnowe tętnice oraz żyły twarzy i głowy

Kości i ich połączenia

Tablice 4–23

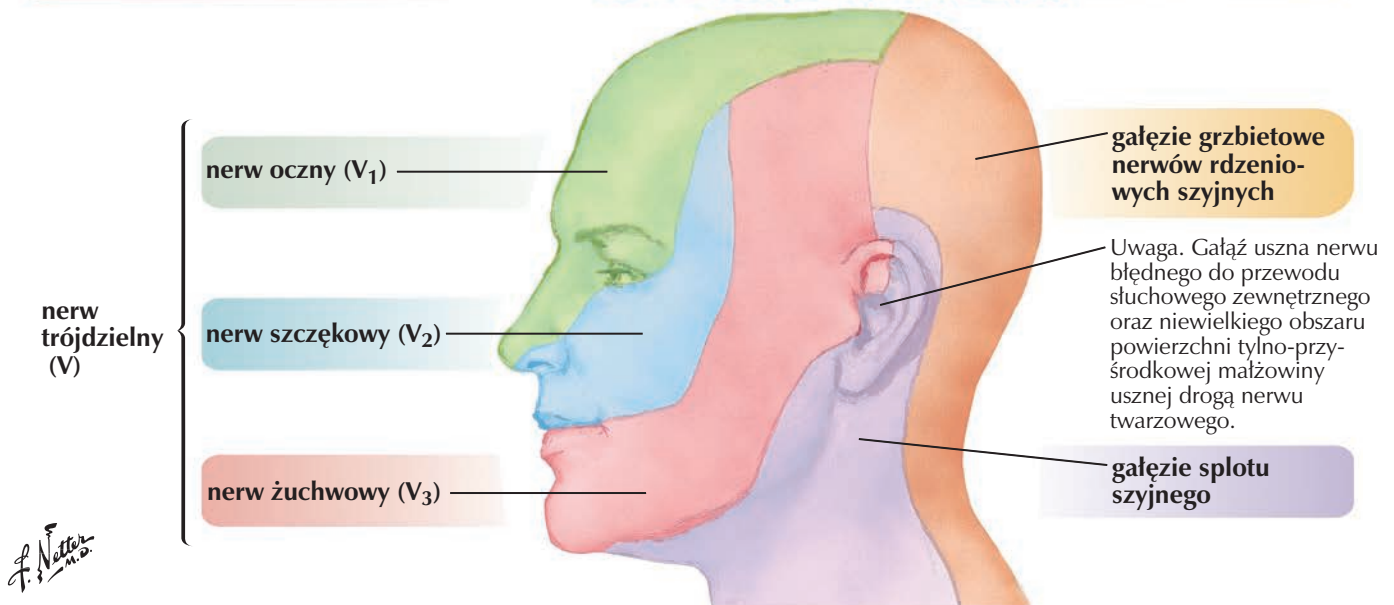
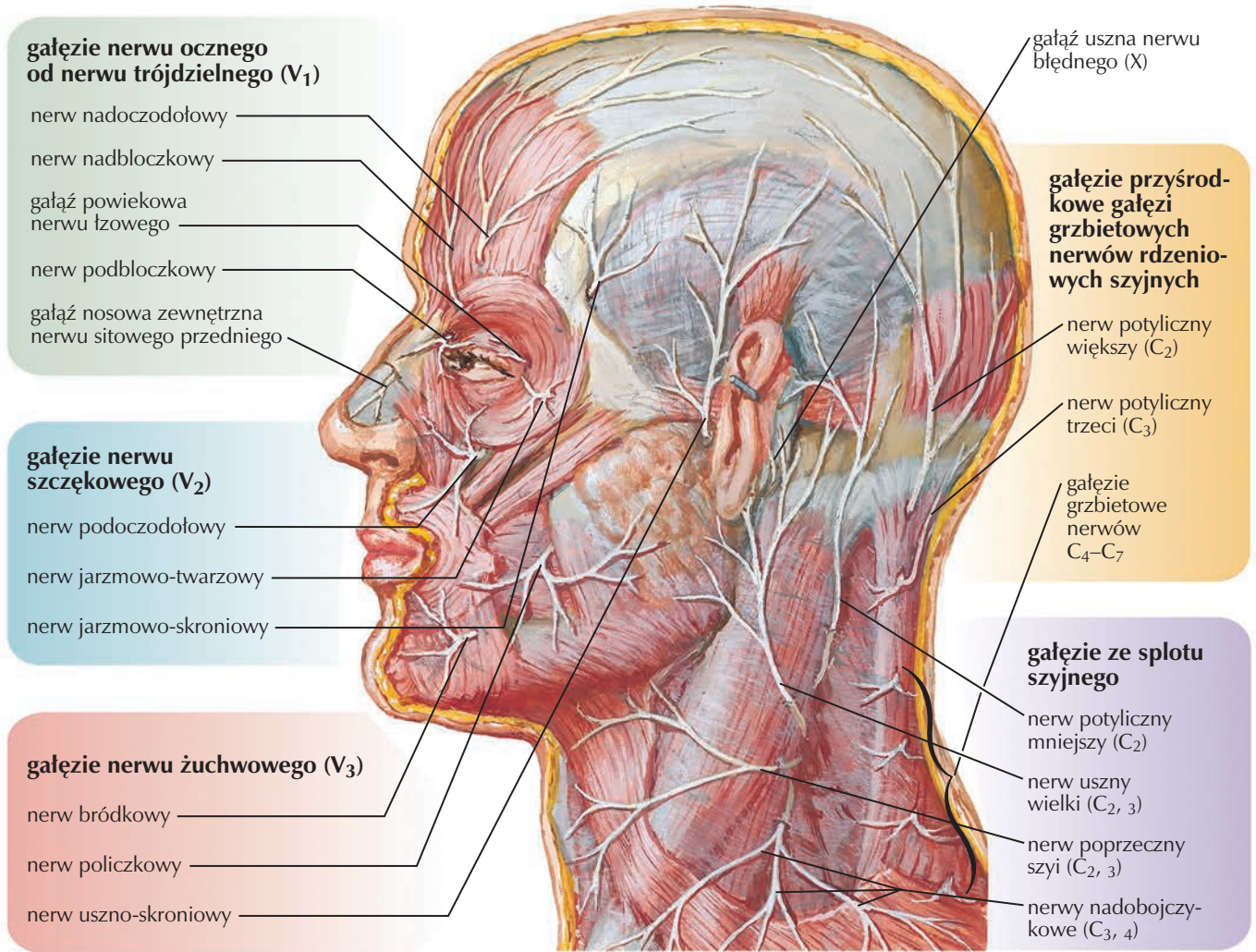
- 4 Czaszka: widok od przodu
- 5 Czaszka: radiogram przednio-tylny
- 6 Czaszka: widok od strony bocznej
- 7 Czaszka: radiogram boczny
- 8 Czaszka: przekrój strzałkowo-pośrodkowy
- 9 Sklepienie
- 10 Podstawa czaszki: widok od dołu
- 11 Podstawa czaszki: widok od góry
- 12 Otwory podstawy czaszki: widok od dołu
- 13 Otwory podstawy czaszki: widok od góry
- 14 Czaszka noworodka
- 15 Szkielet głowy i szyi
- 16 Podstawa czaszki: doły skrzydłowe: widok od tyłu
- 17 Żuchwa
- 18 Staw skroniowo-żuchwowy
- 19 Kręgi szyjne: szczytowy i obrotowy



C. Machado
1930

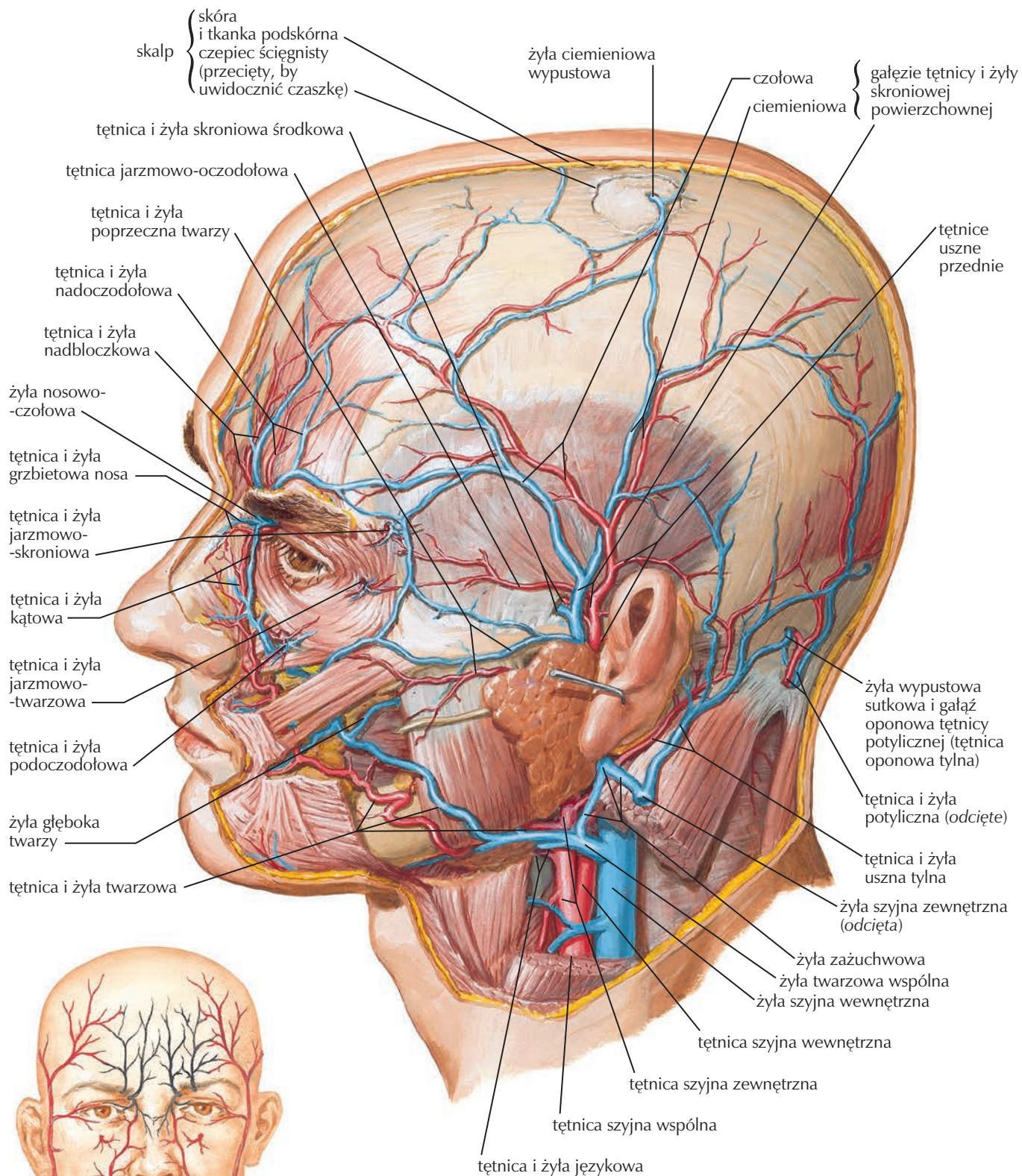
Nerwy skórne głowy i szyi

Zob. także tablice 32, 35, 52



Powierzchnowe tętnice oraz żyły twarzy i głowy

Zob. także tablice 51, 72, 73



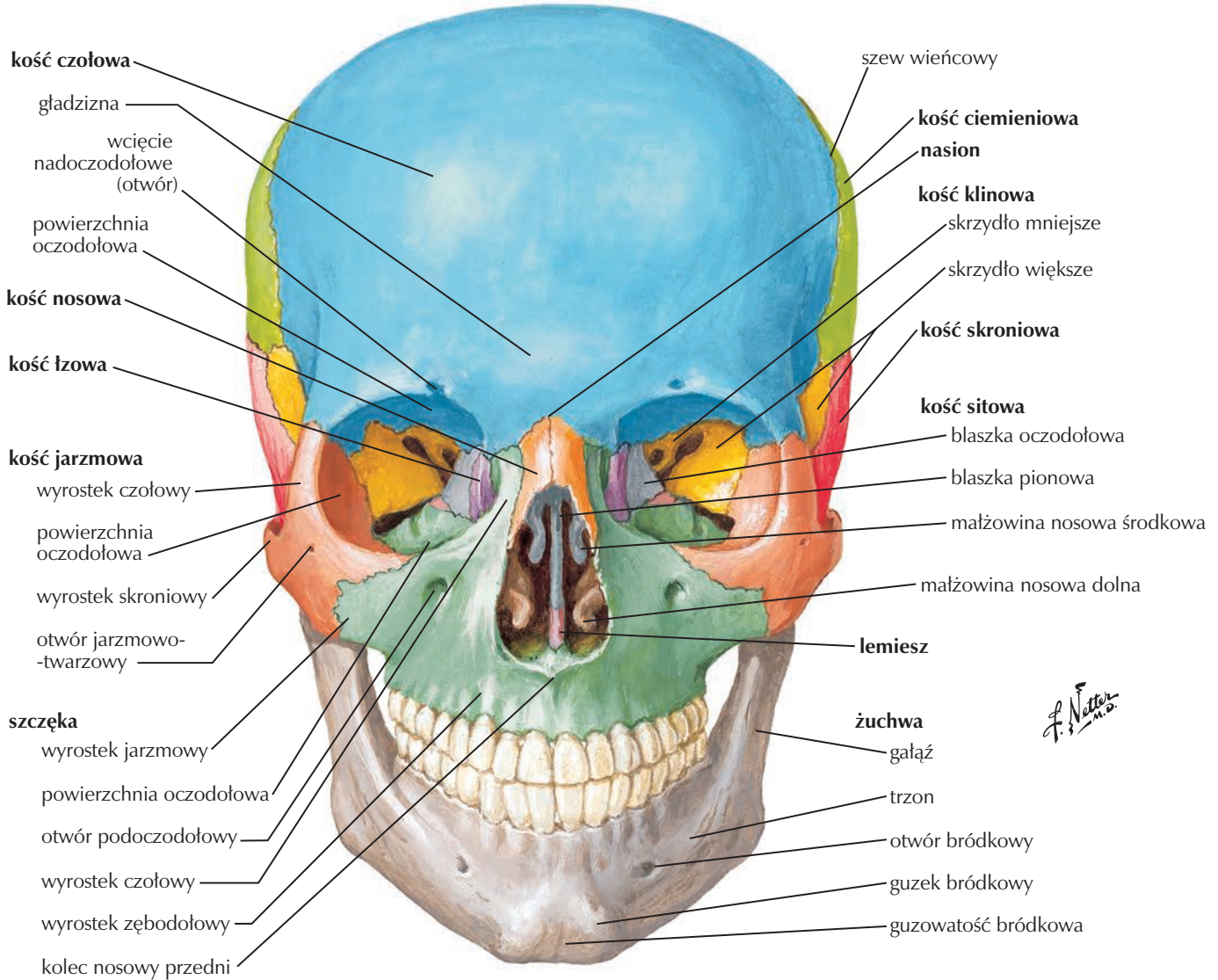
zaopatrzenie tętnicze twarzy

kolor czarny: od tętnicy szyjnej wewnętrznej (przez tętnicę oczną)

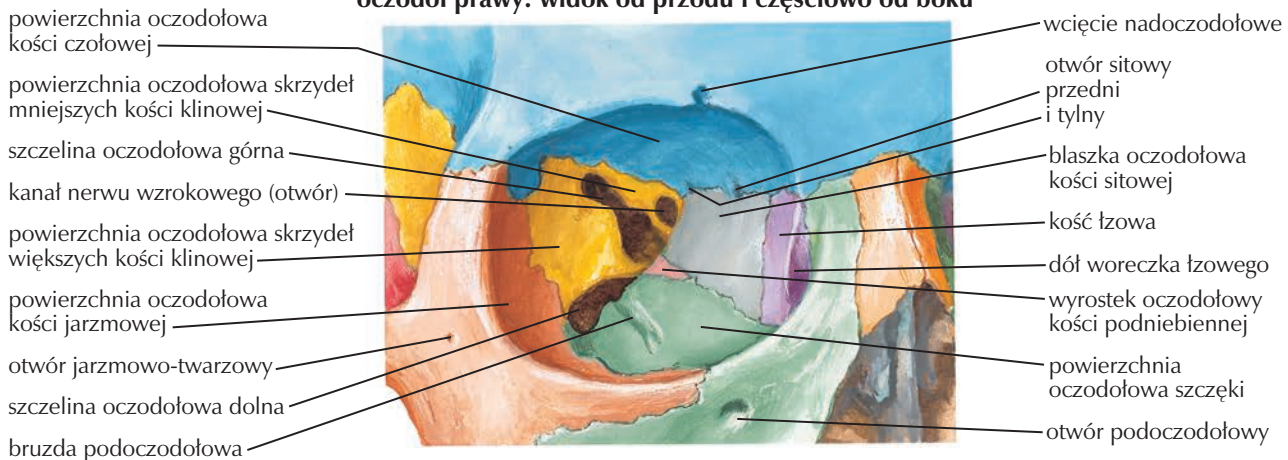
kolor czerwony: od tętnicy szyjnej zewnętrznej

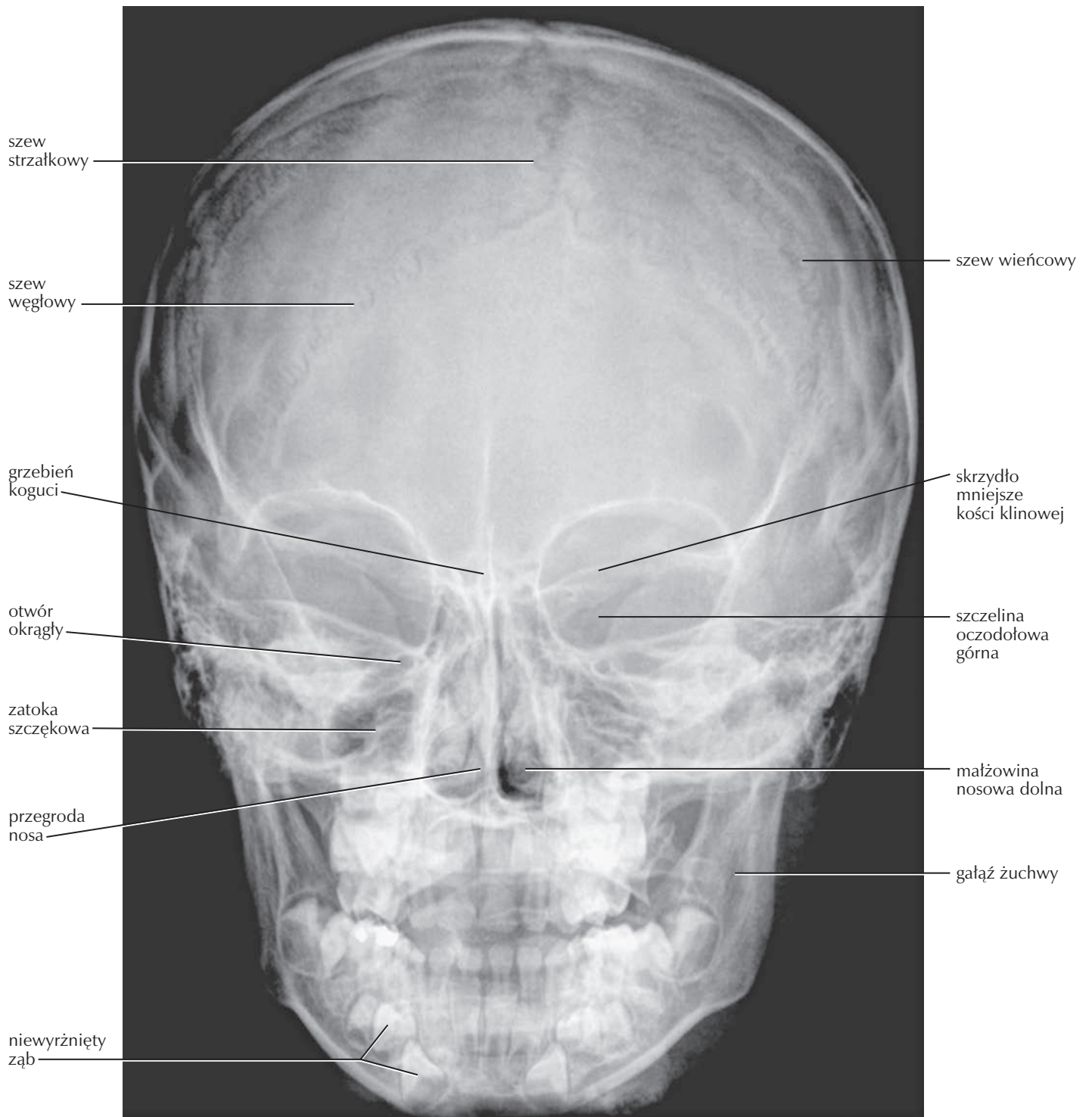
F. Netter
M.D.

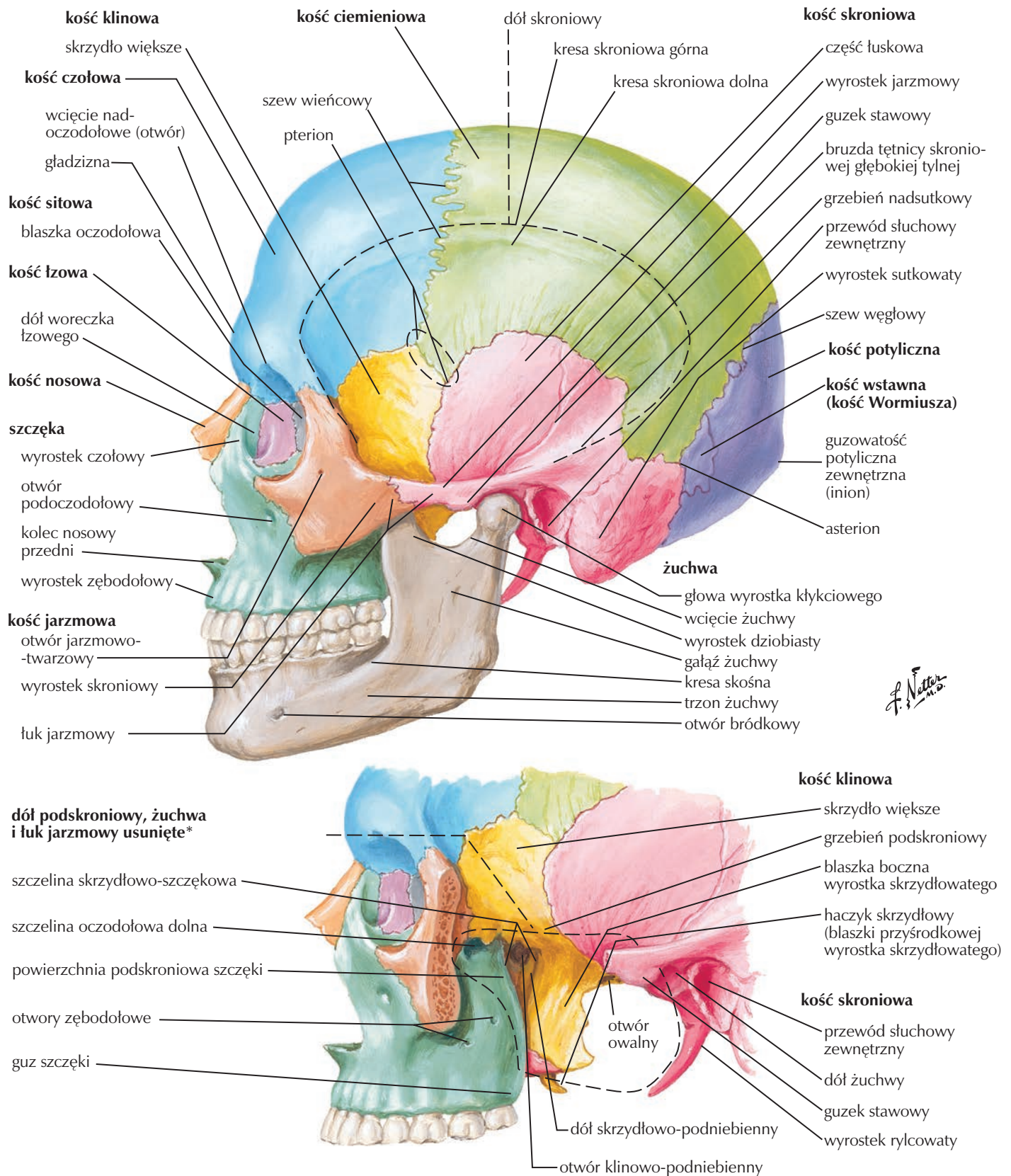
Czaszka: widok od przodu



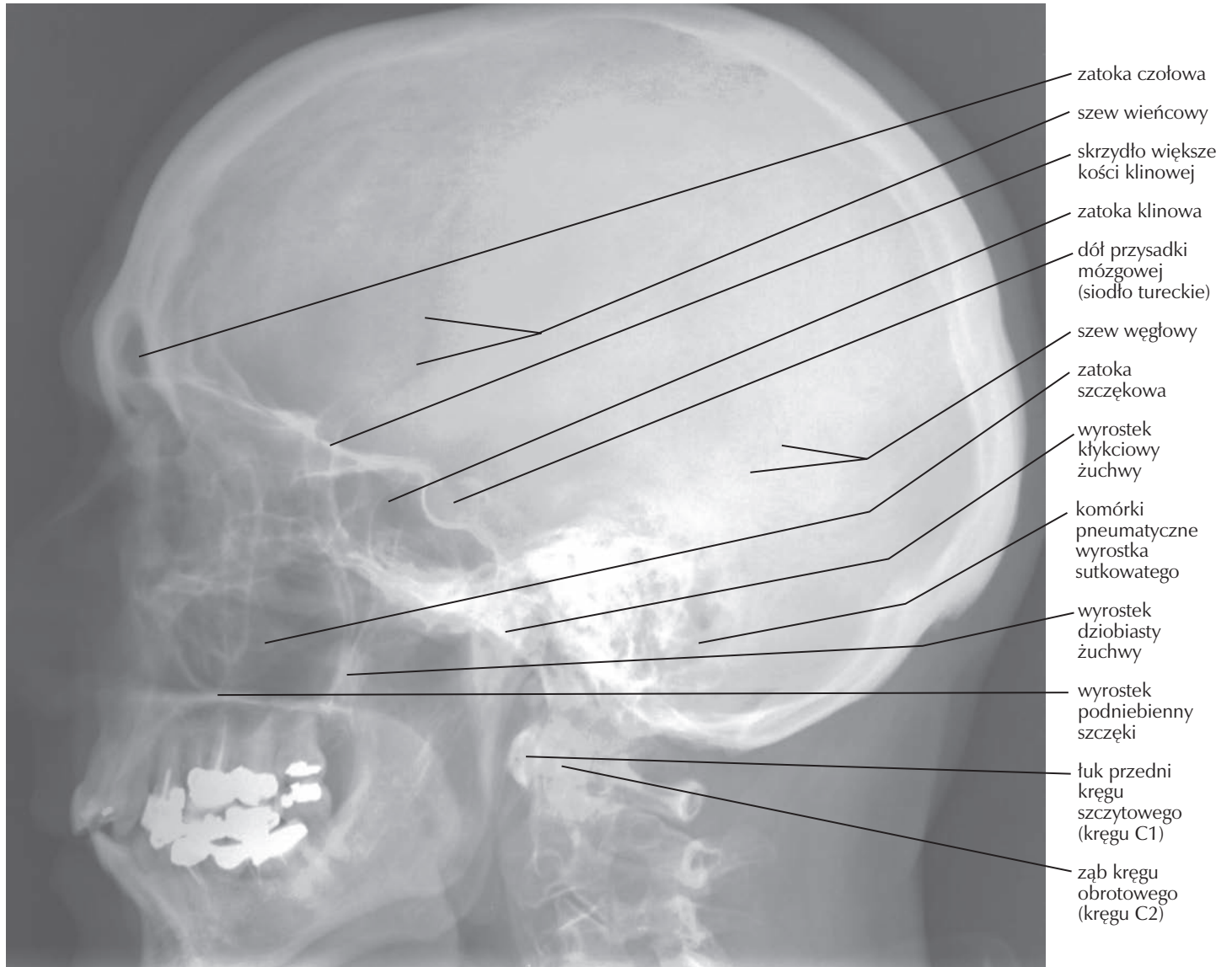
oczodół prawy: widok od przodu i częściowo od boku





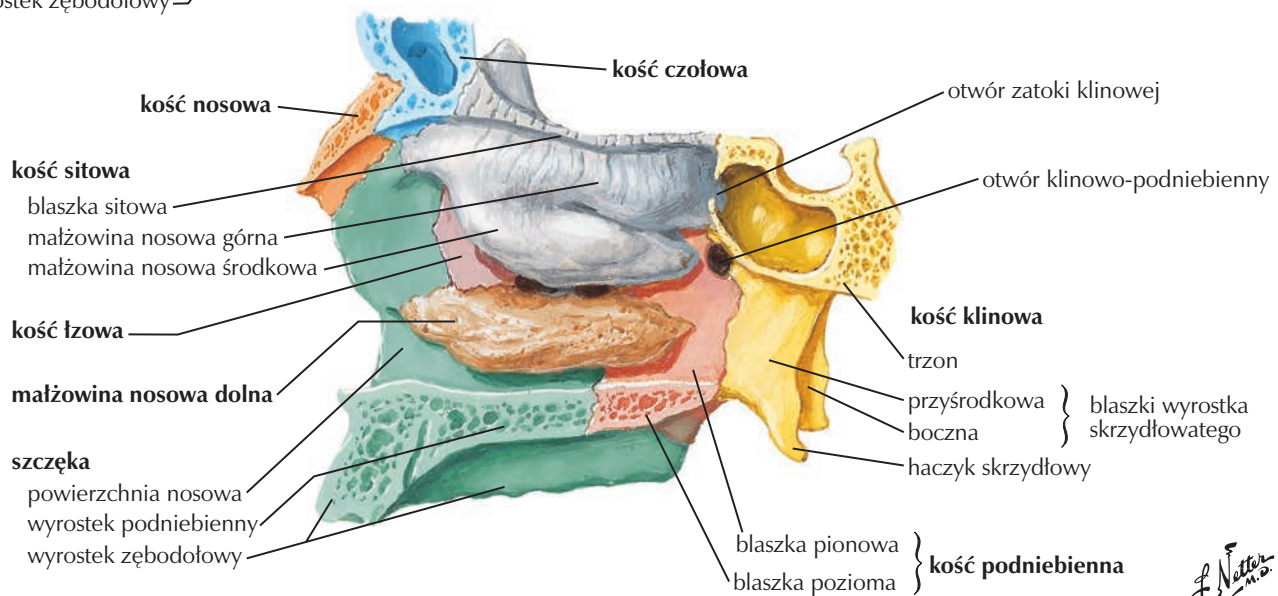
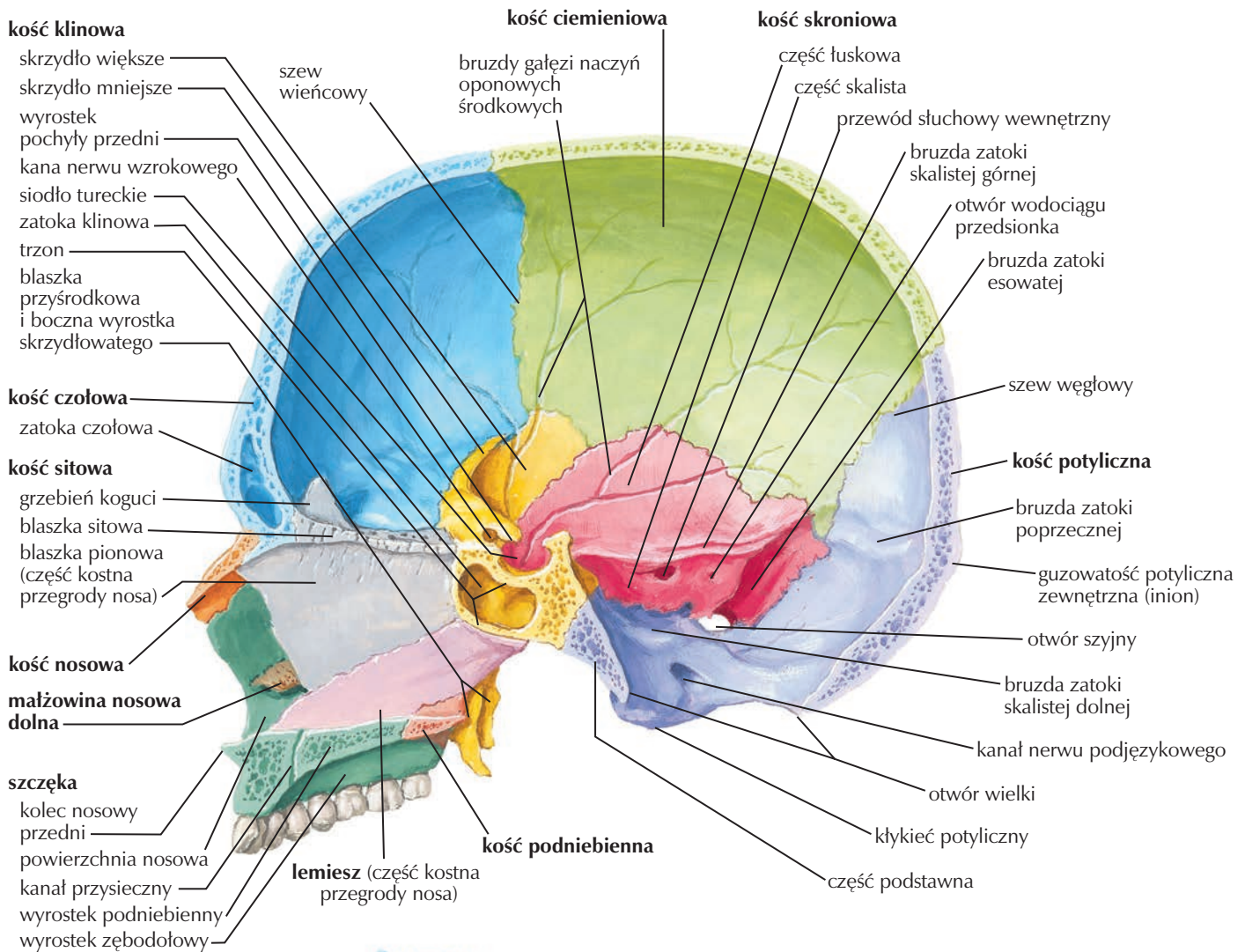


*wyrostek sutkowy tworzy ograniczenie tylne

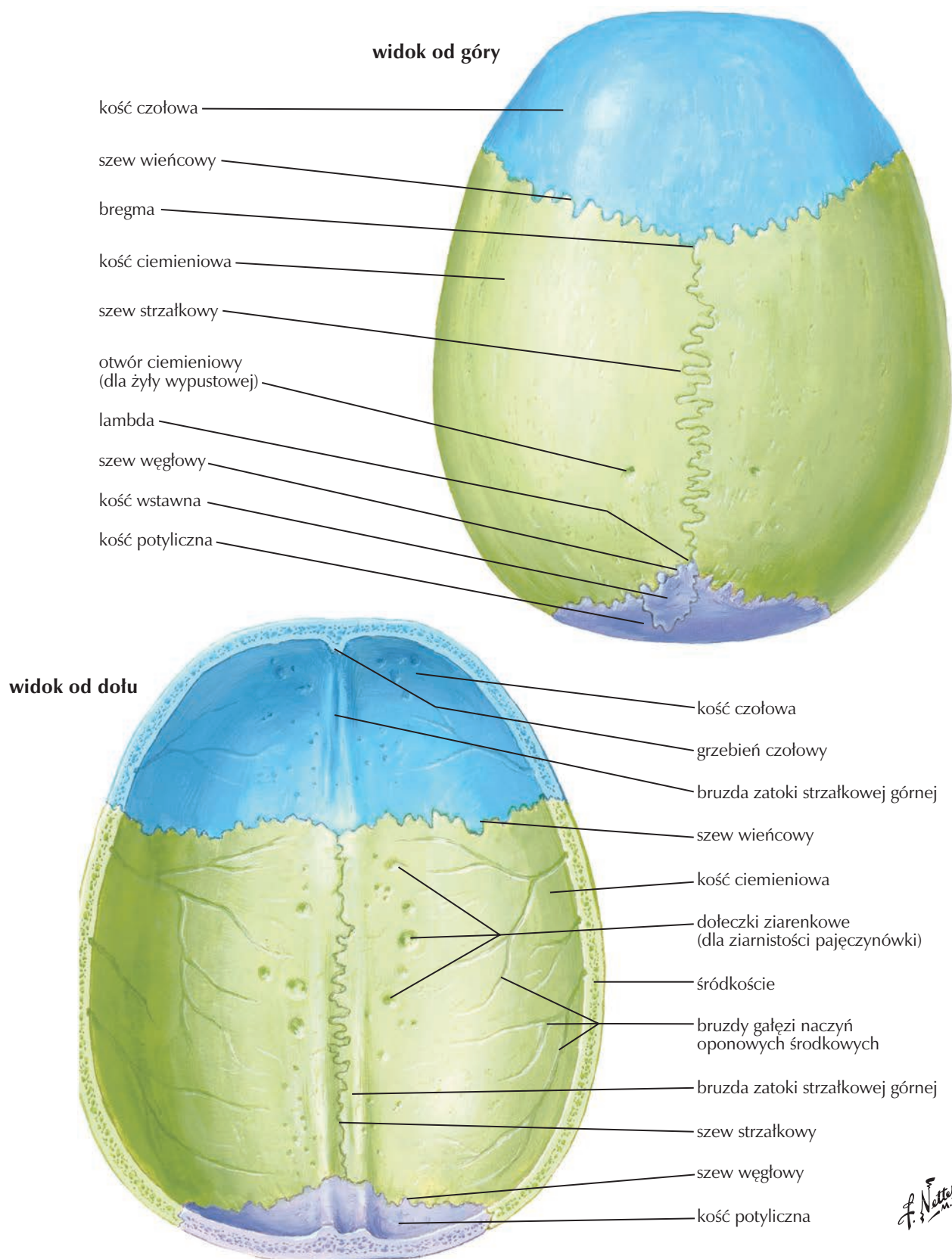


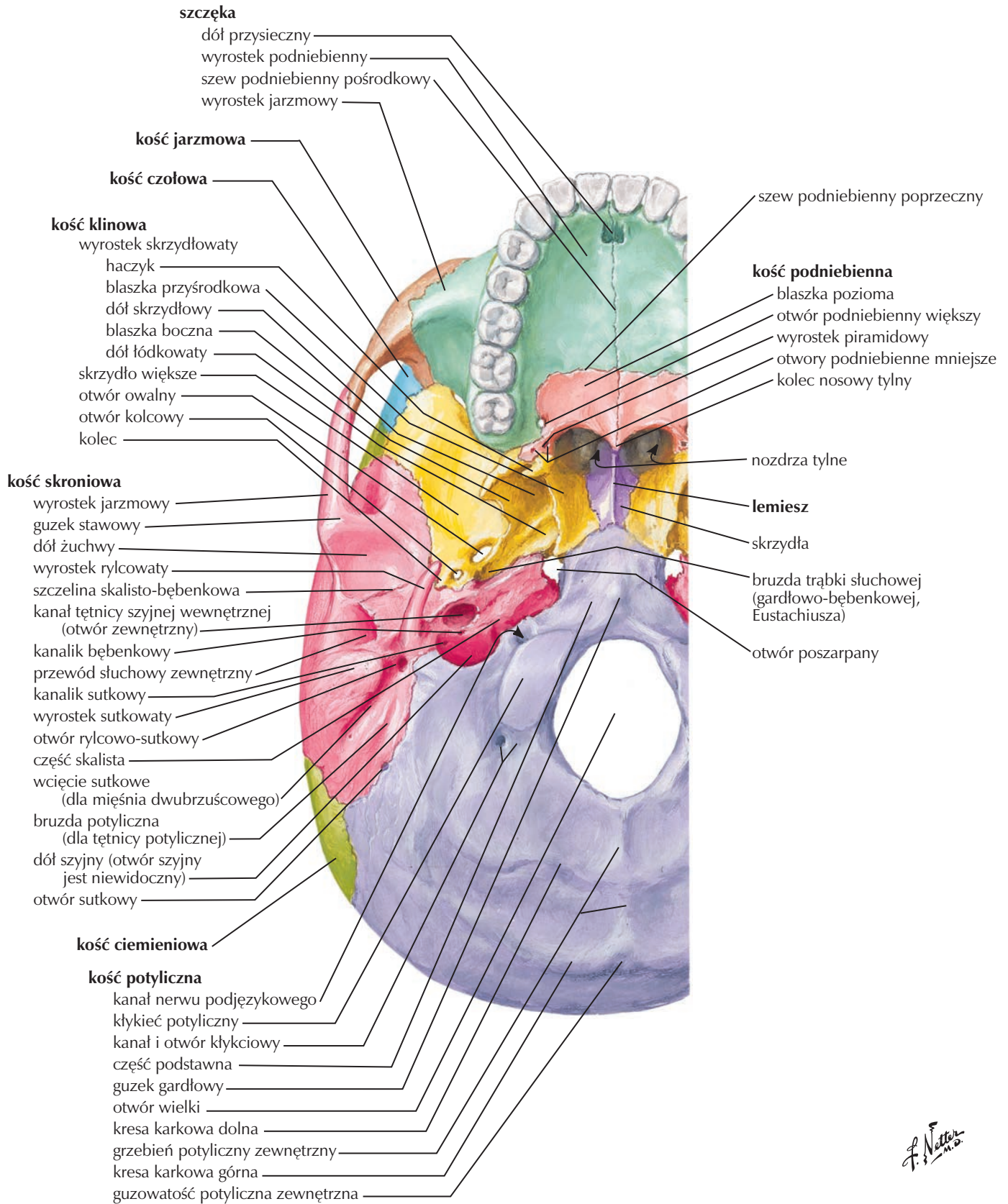
Czaszka: przekrój strzałkowo-pośrodkowy

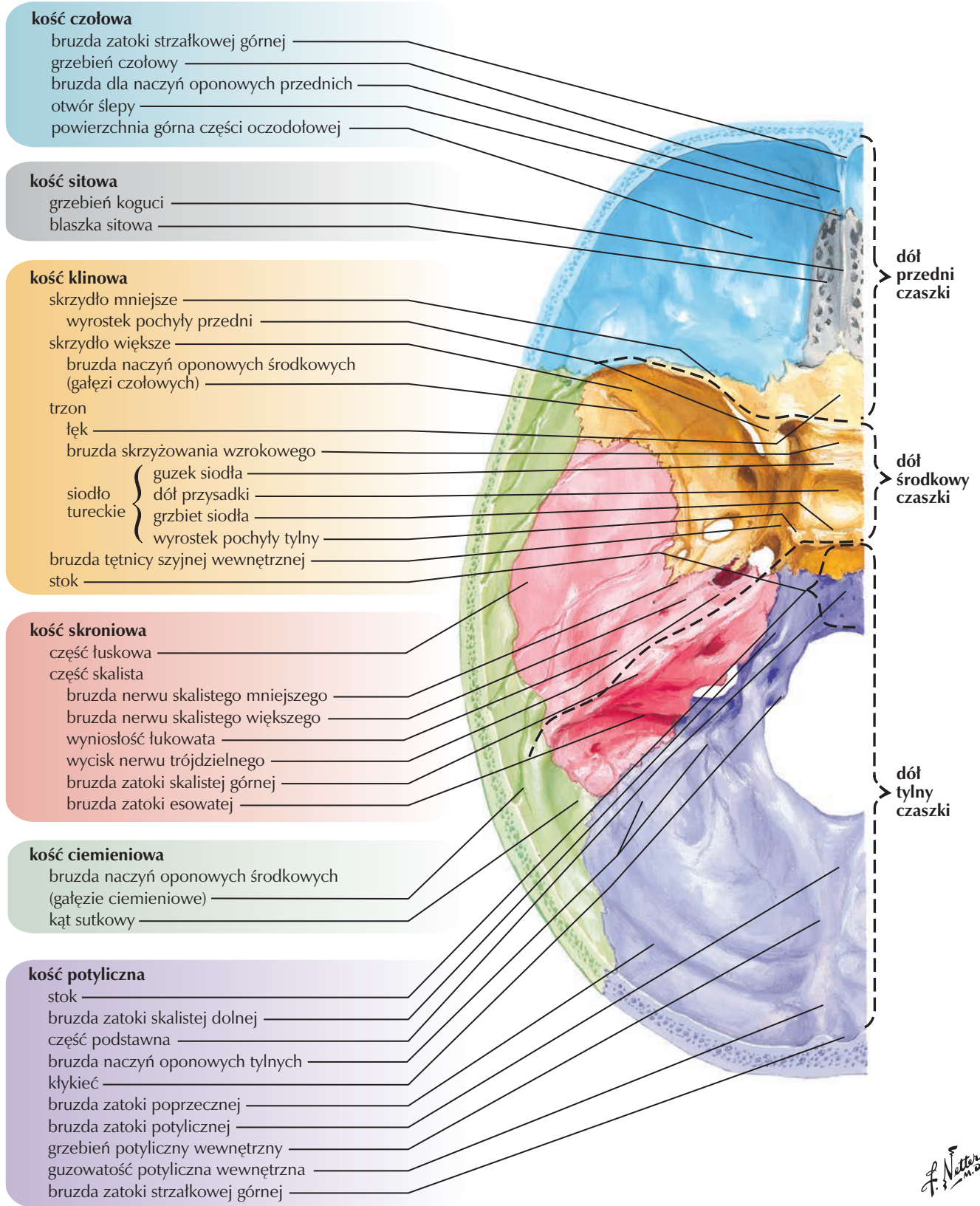
Zob. także tablice 37, 39

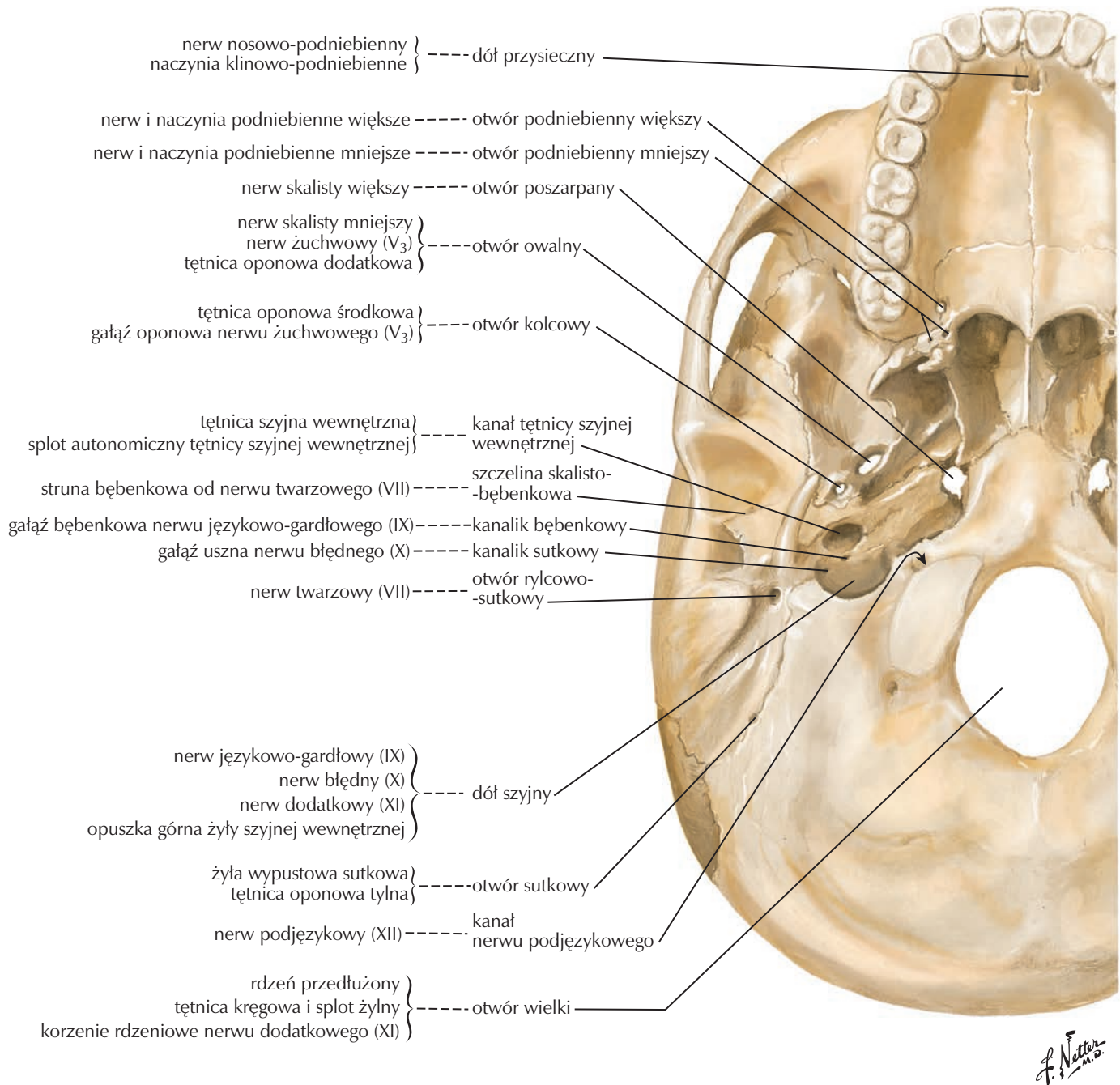


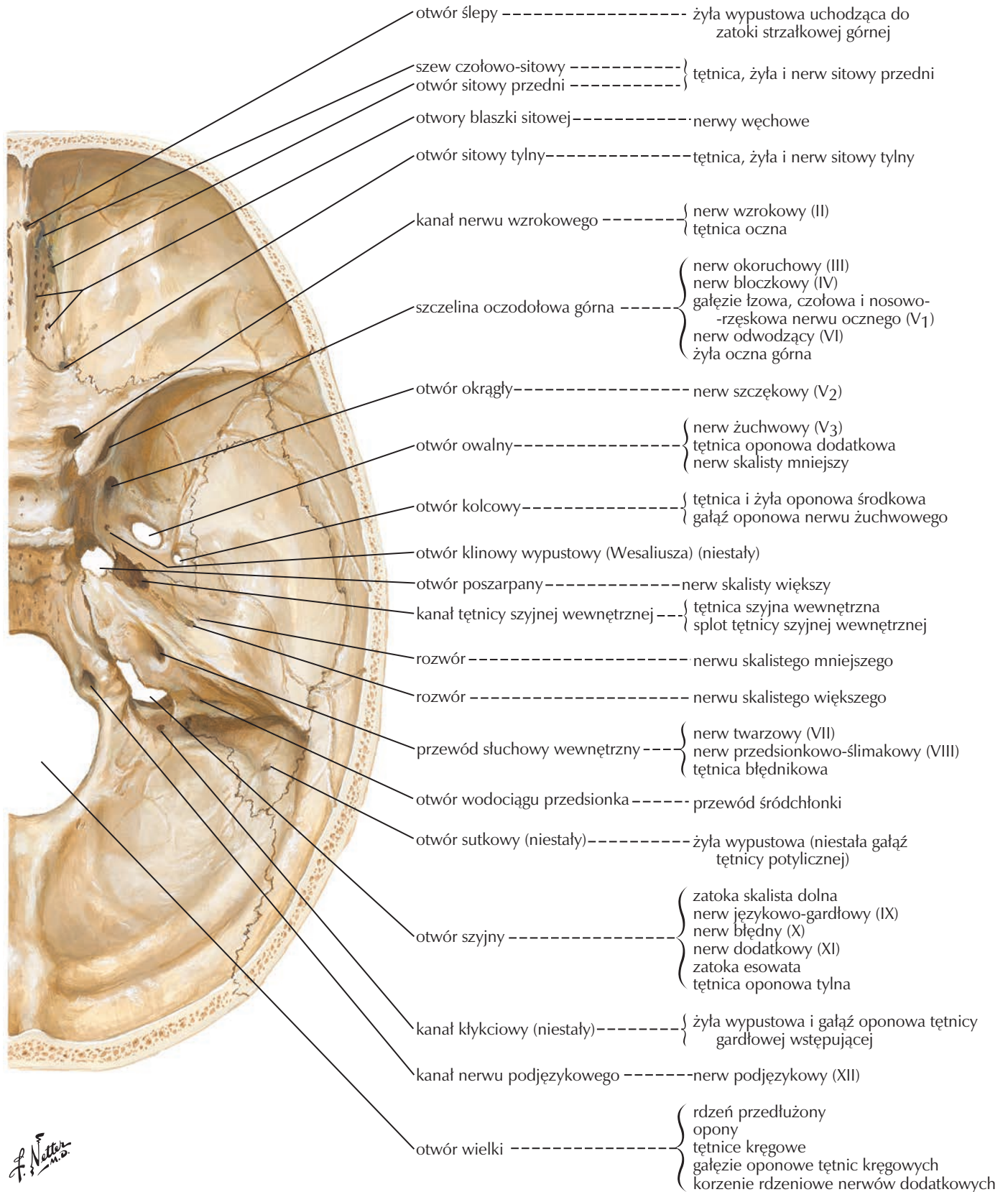
widok na ścianę boczną jamy nosowej, przegroda nosa usunięta



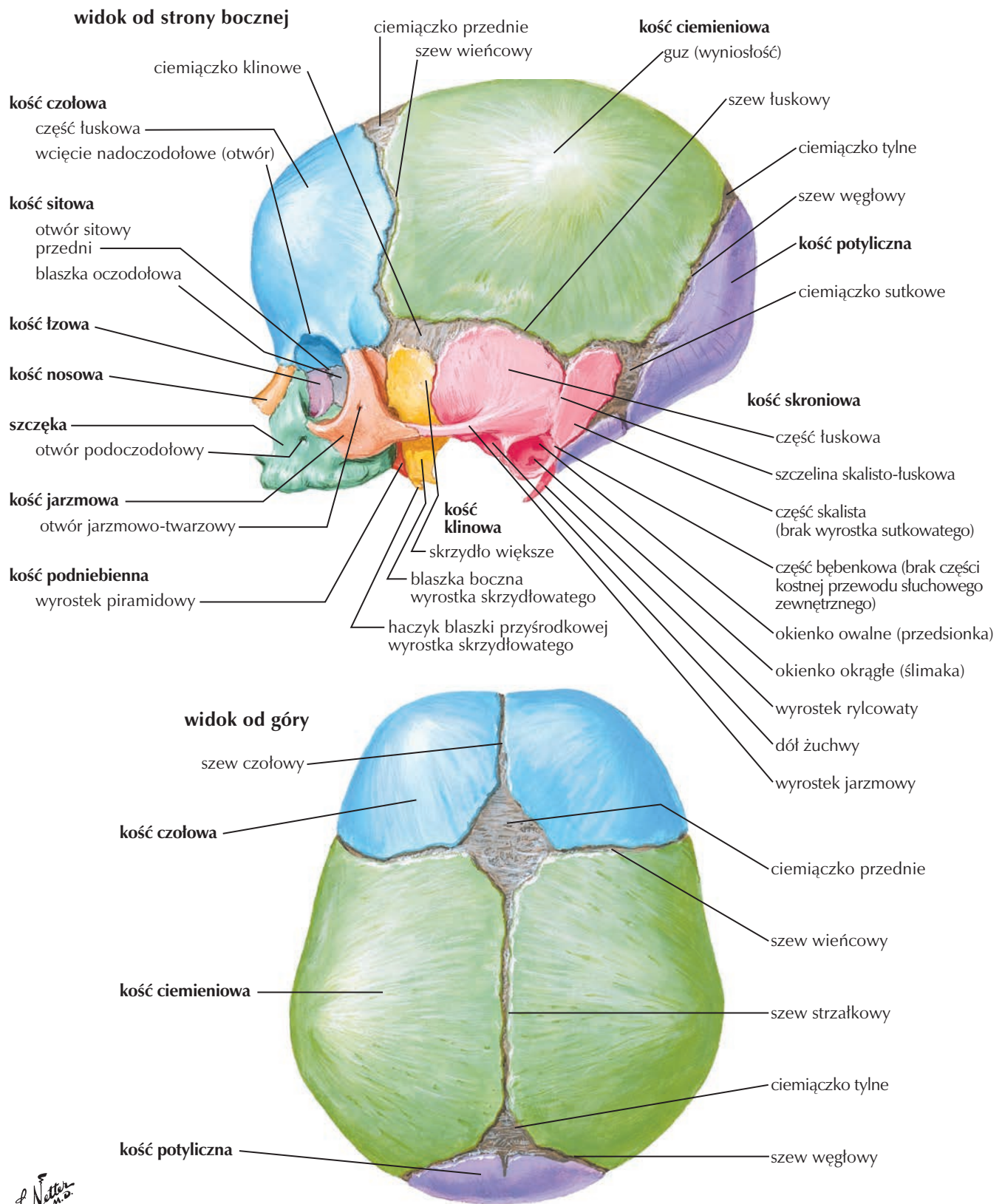


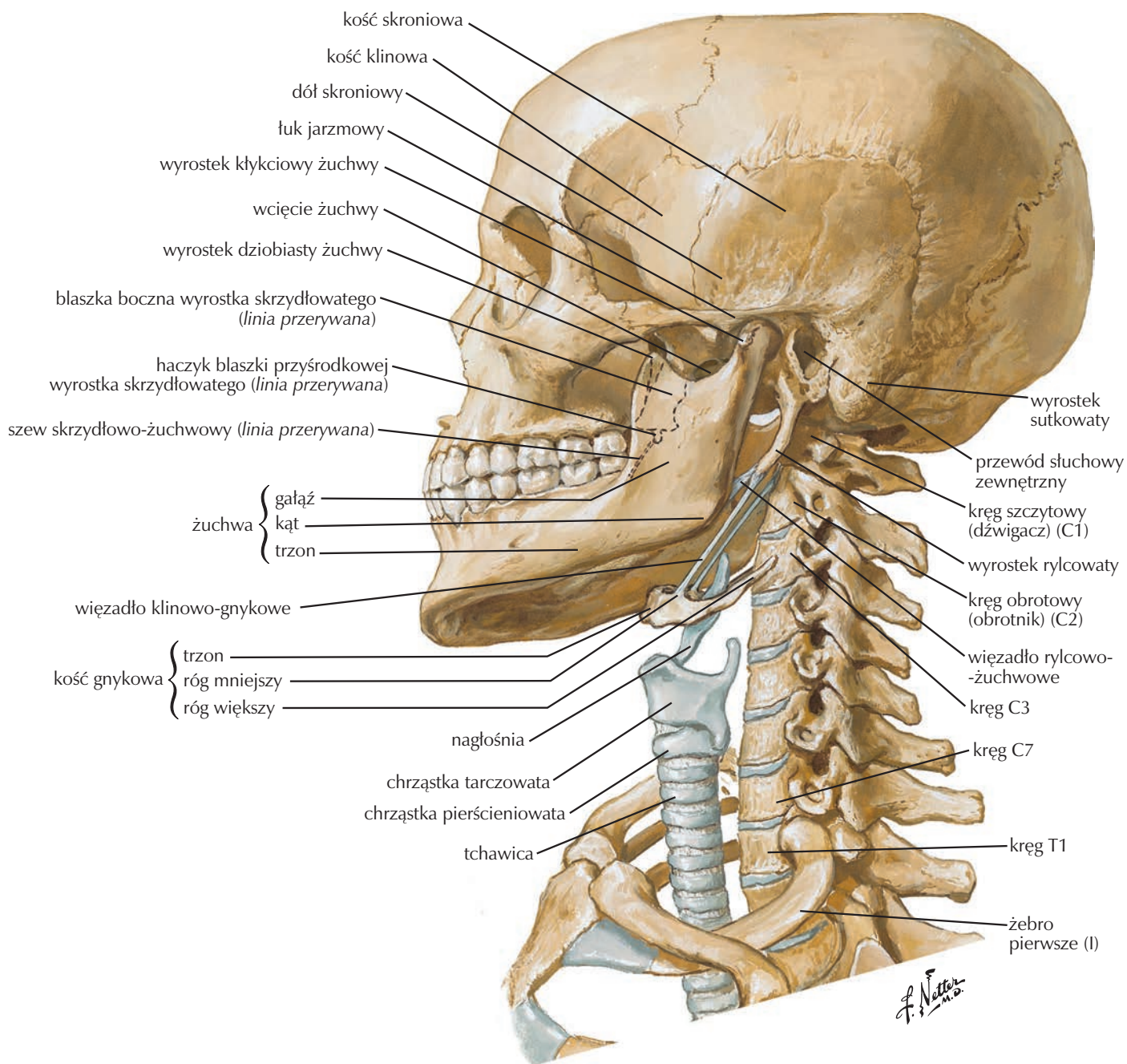




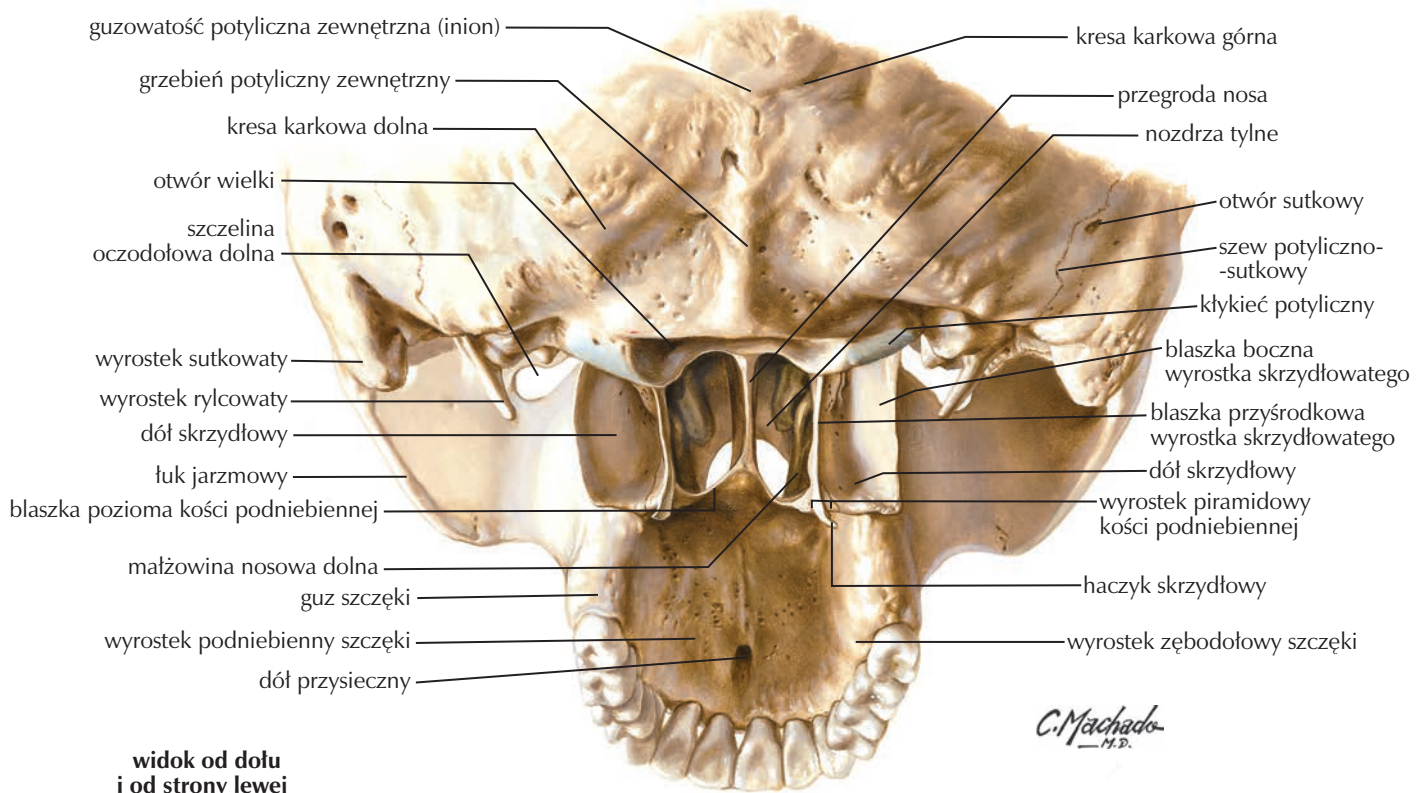


F. Netter M.D.

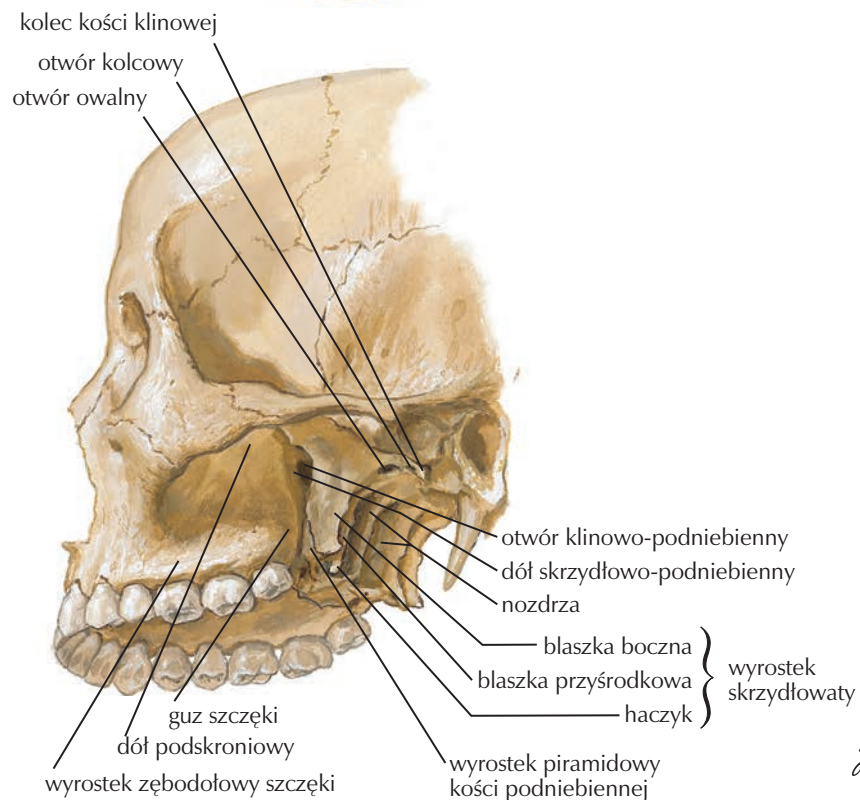


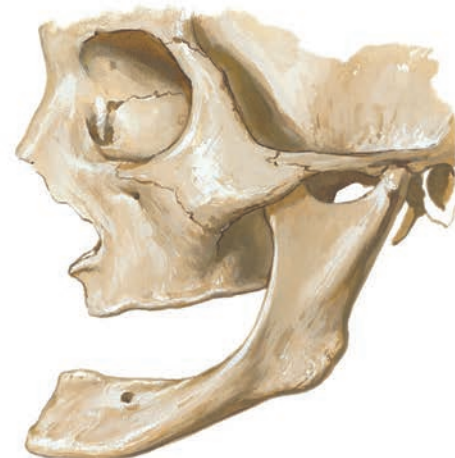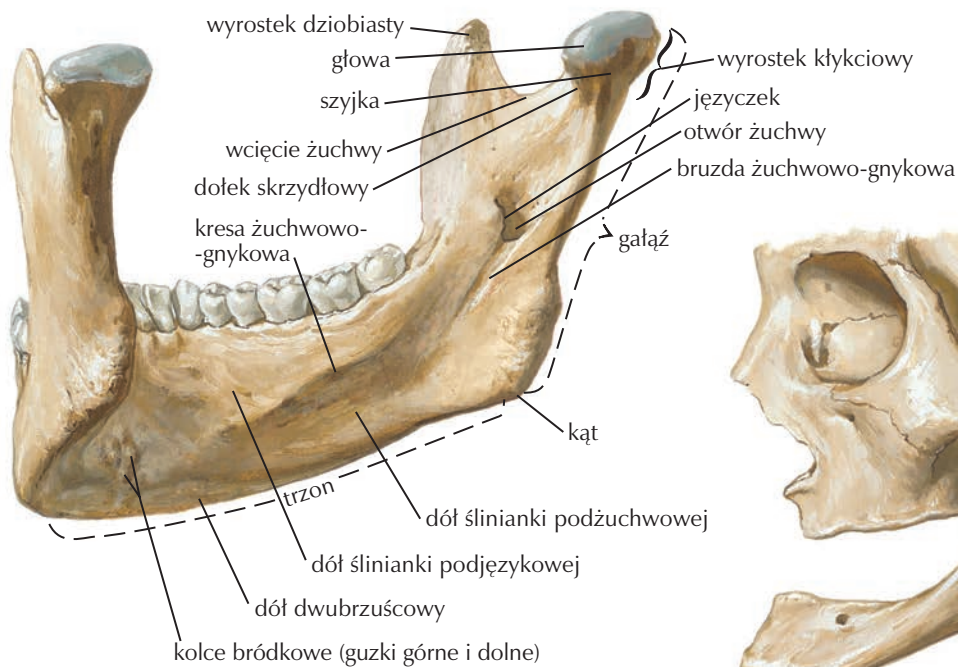
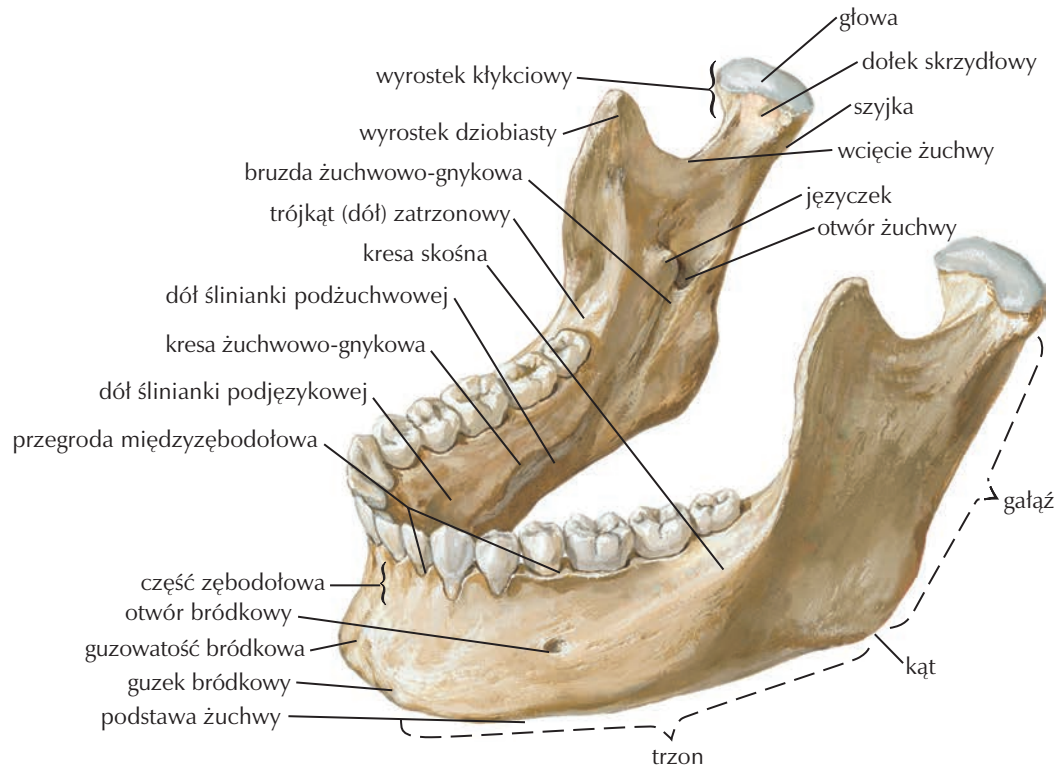


widok od tyłu



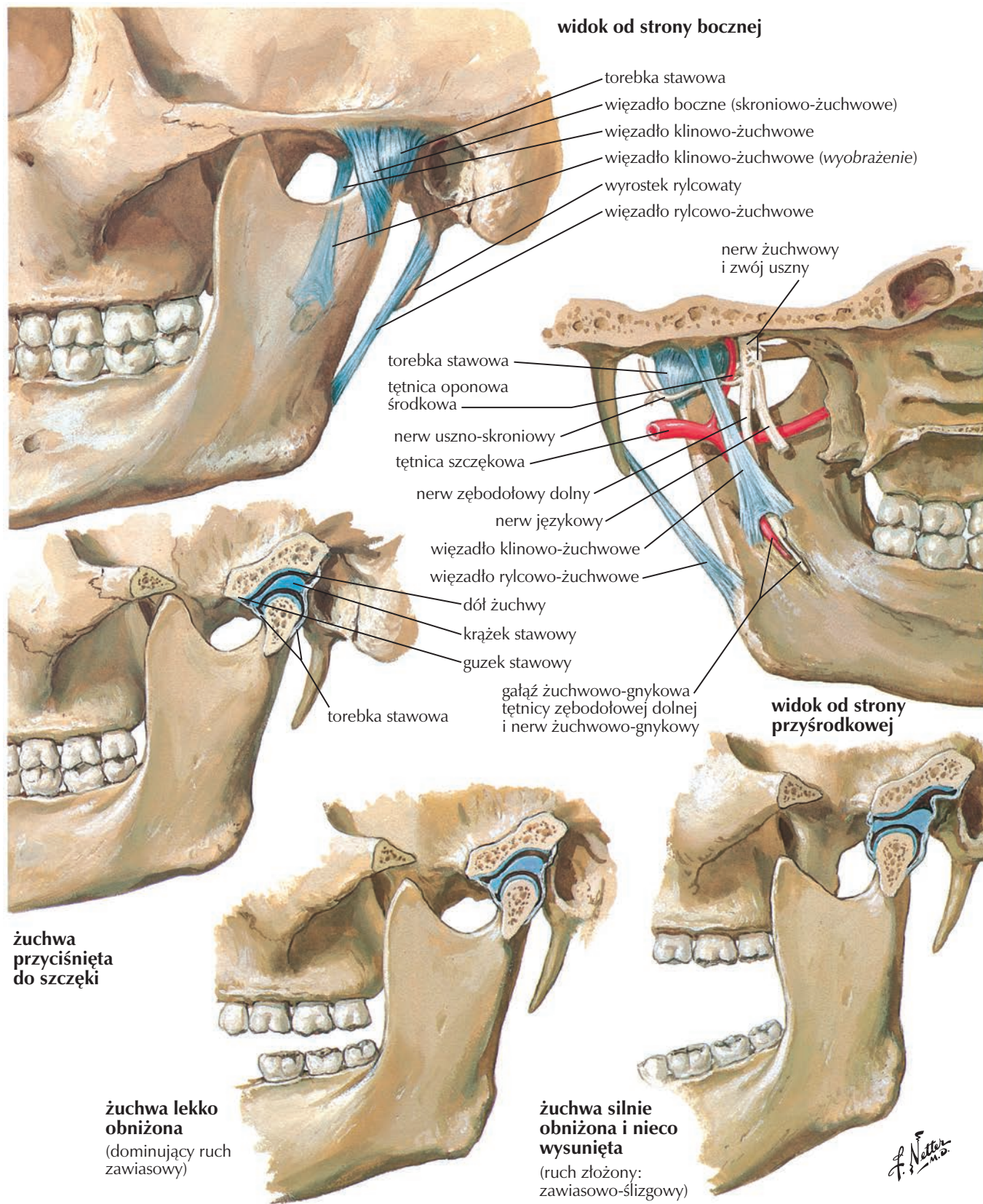
widok od dołu i od strony lewej

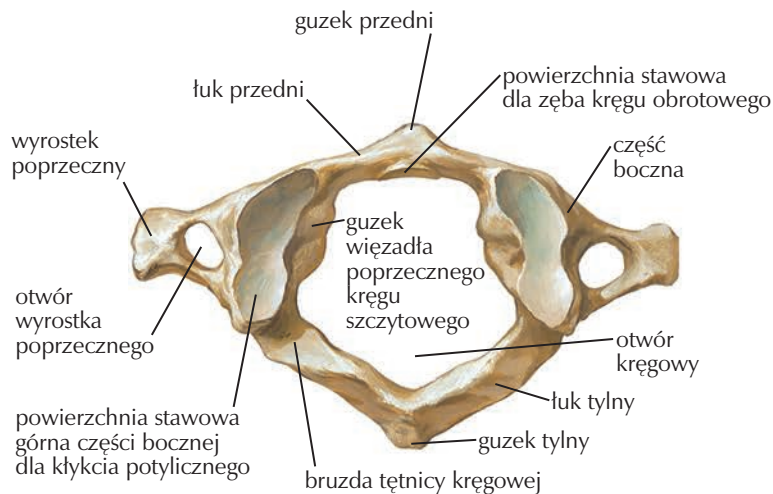




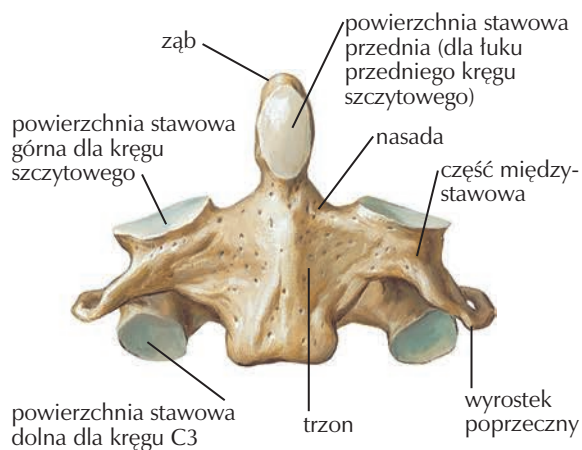
żuchwa osoby starszej (bezzębnej)

Staw skroniowo-żuchwowy

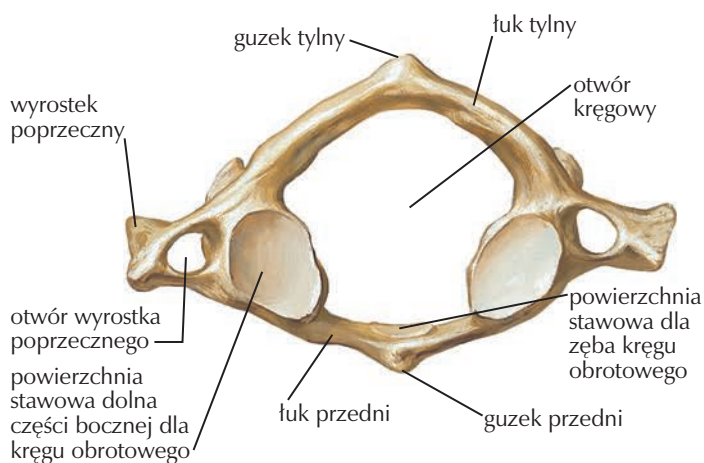




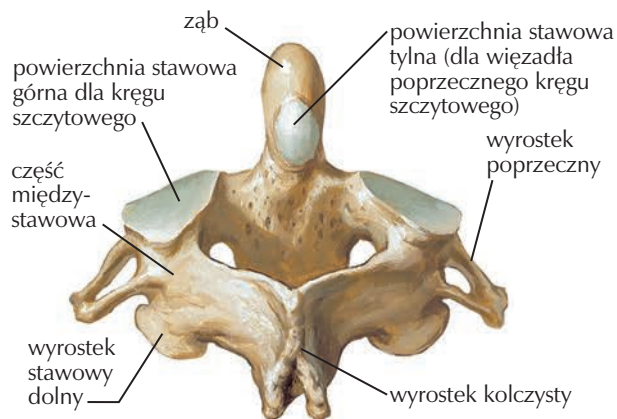
**kręg szczytowy (dźwigacz) (C1):
widok od góry**



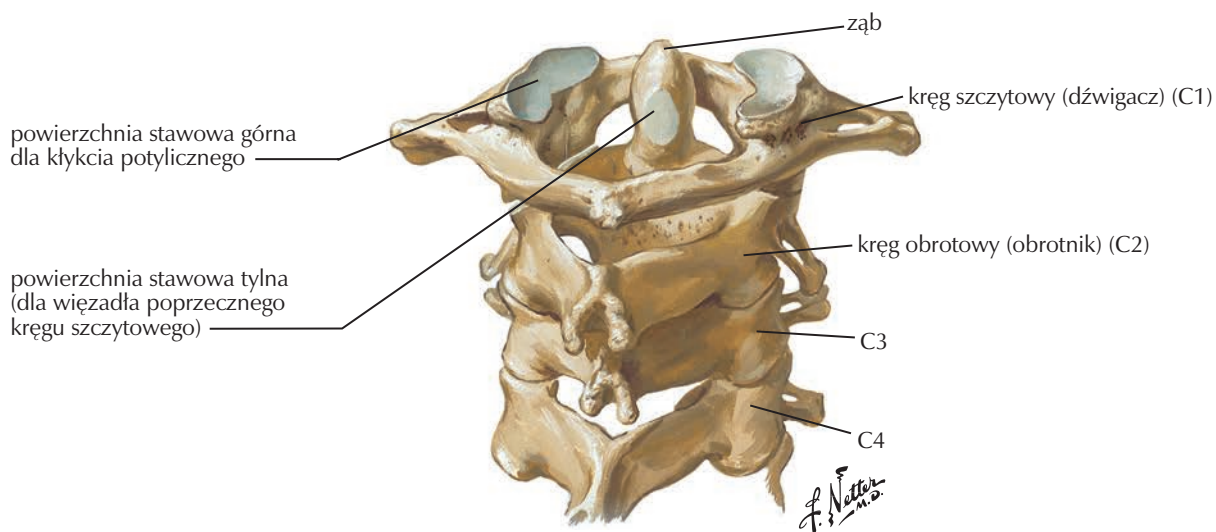
**kręg obrotowy (obrotnik) (C2):
widok od przodu**



**kręg szczytowy (dźwigacz) (C1):
widok od dołu**

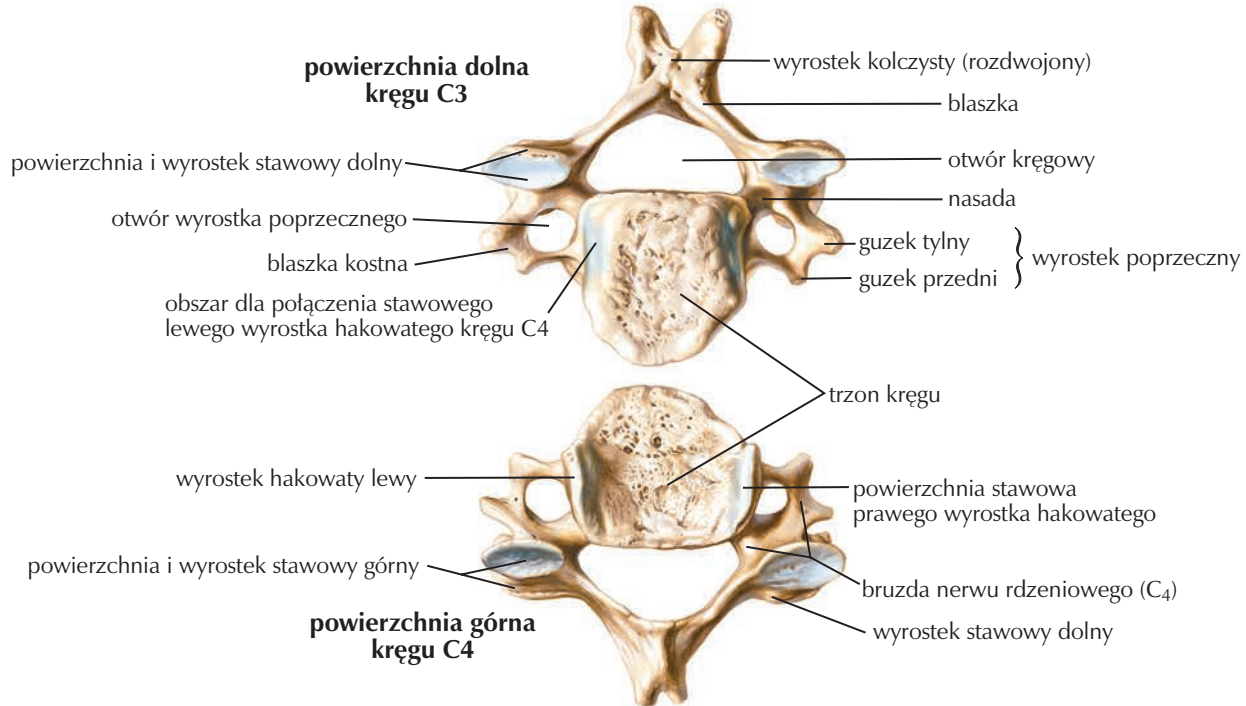


**kręg obrotowy (obrotnik) (C2):
widok od tyłu i od góry**

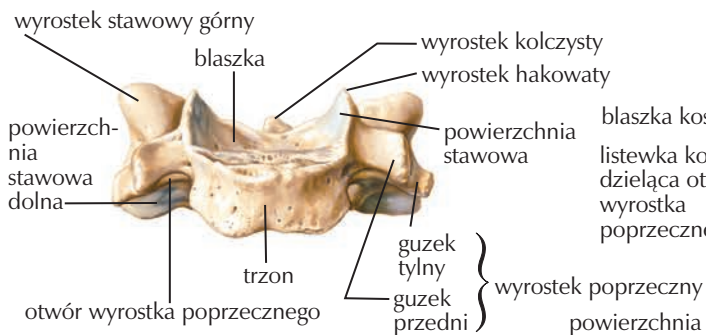


cztery górne kręgi szyjne: widok od tyłu i od góry

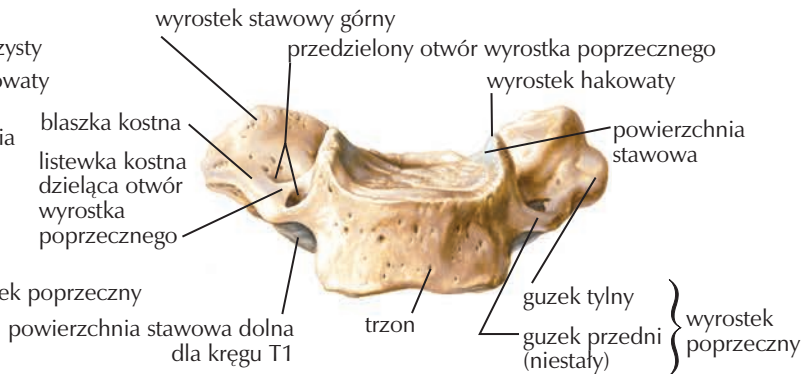
powierzchnia dolna kręgu C3 oraz powierzchnia górna kręgu C4 ilustrujące powierzchnie stawowe oraz stawy



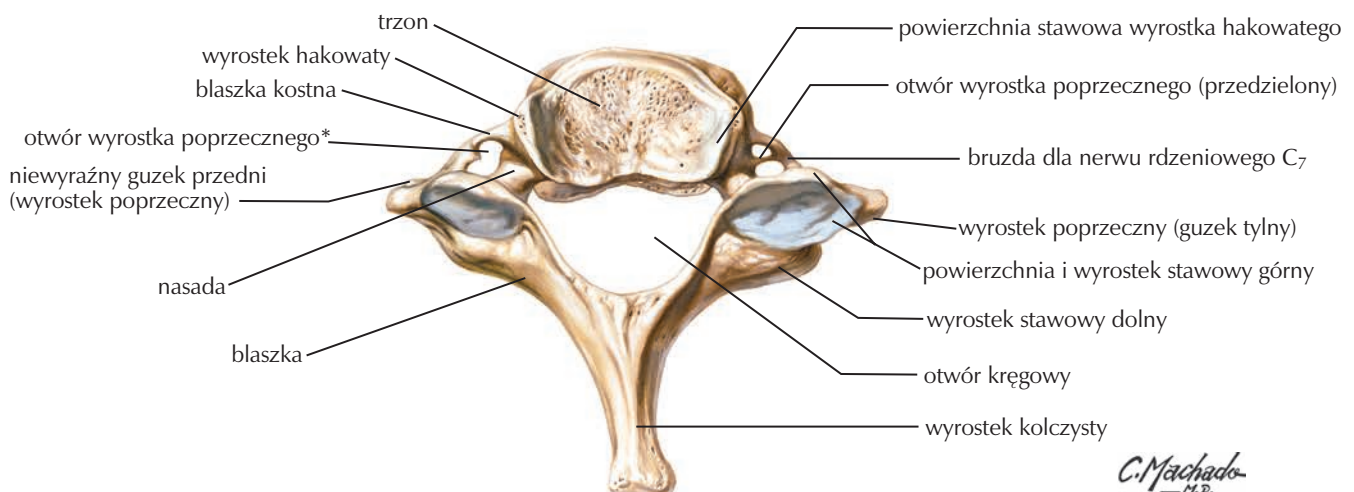
kręgu C4: widok od przodu



kręgu C7: widok od przodu



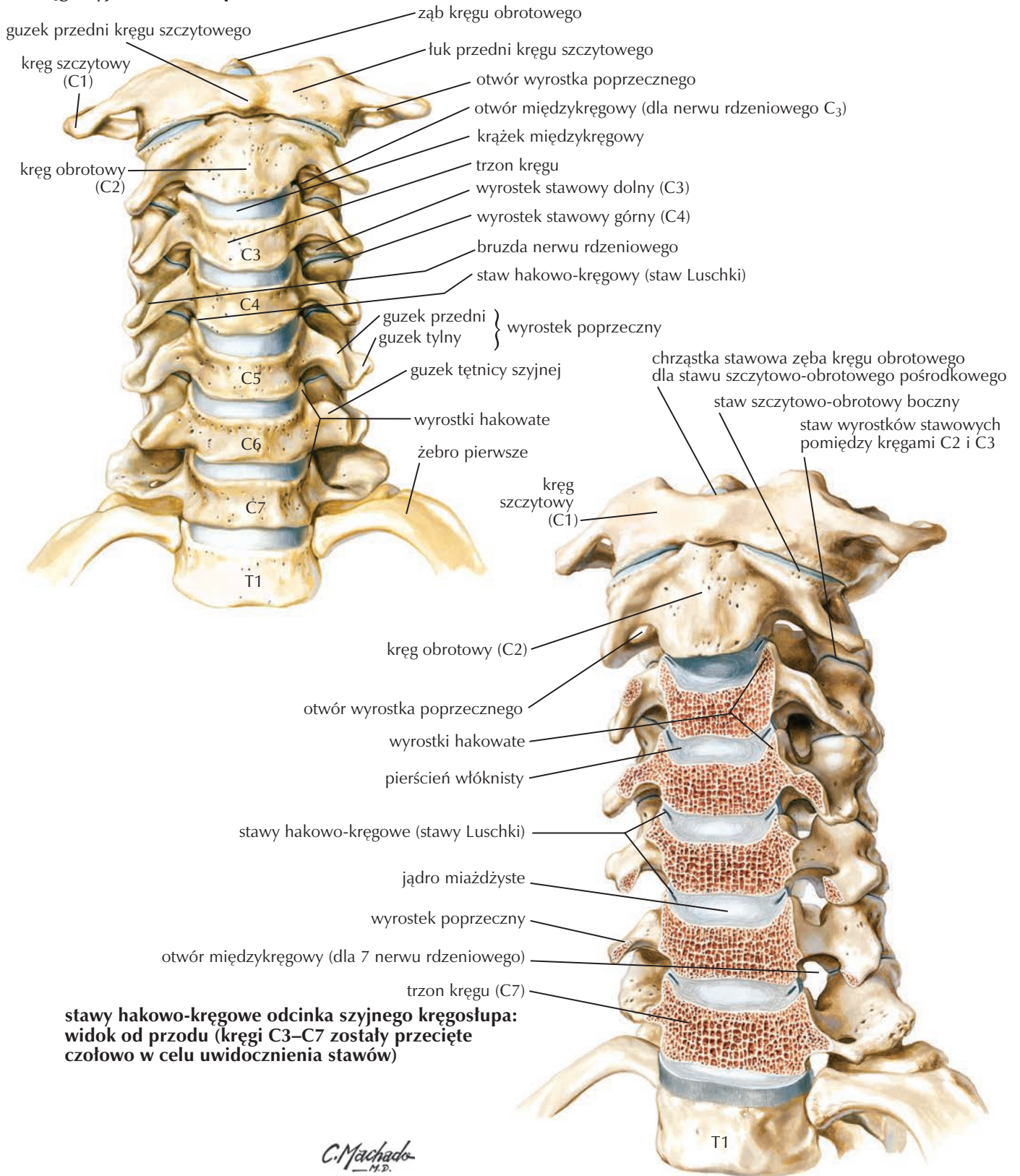
kręgu C7 (kręgu wystający): widok od góry



C. Machado M.D.

*Otwory poprzeczne kręgu C7 zawierają jedynie żyły kręgowie (bez tętnic) i w tym przypadku są niesymetryczne.

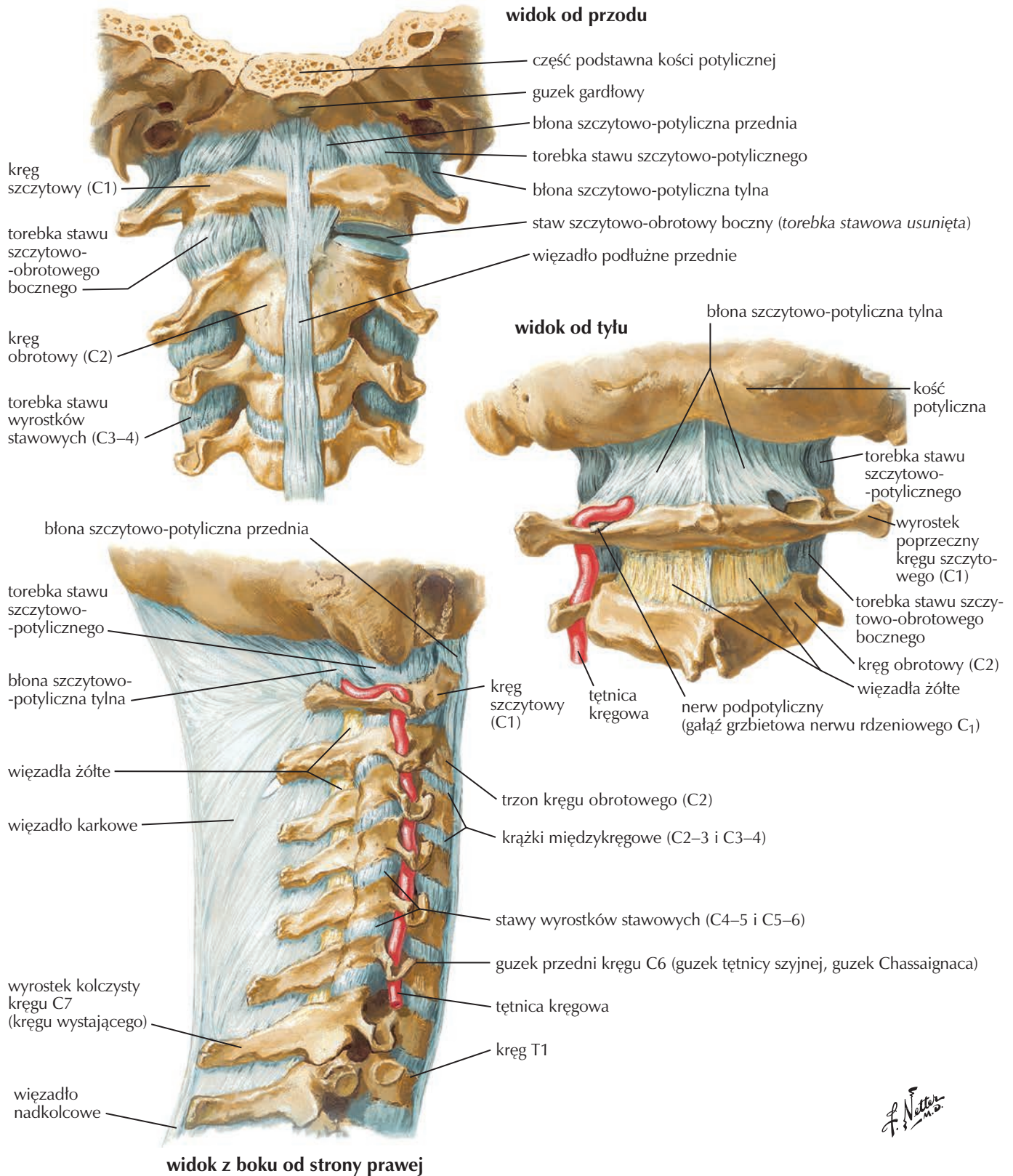
kręgi szyjne: widok od przodu

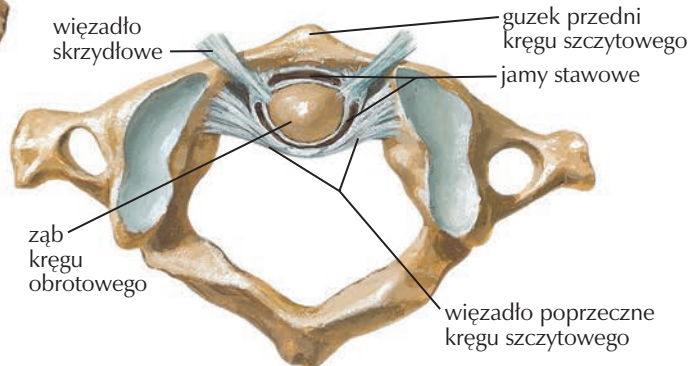
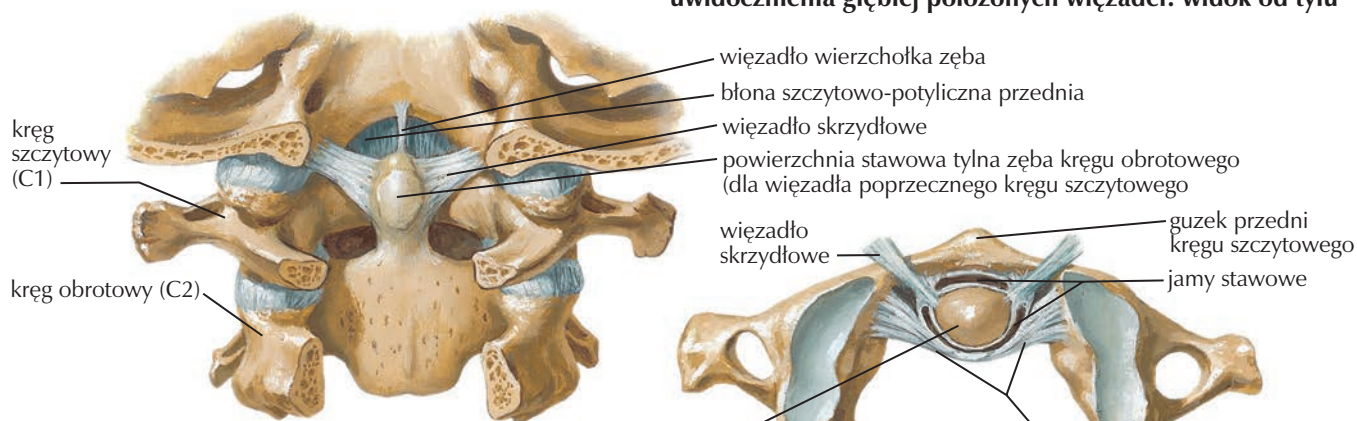
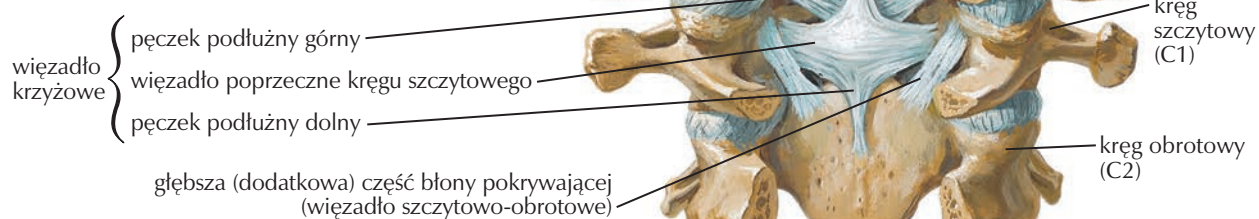
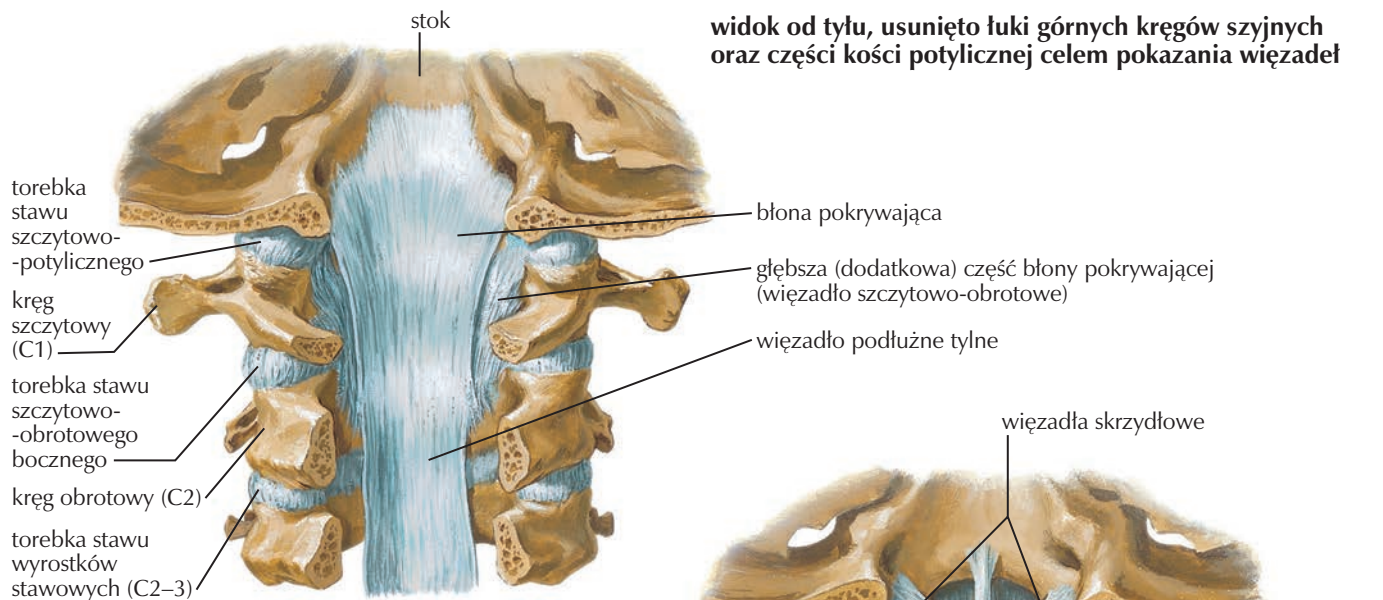


stawy hakowo-kręgowe odcinka szyjnego kręgosłupa: widok od przodu (kręgi C3–C7 zostały przecięte czołowo w celu uwidocznienia stawów)

C. Machado
—M.D.

Więzadła zewnętrzne kręgów szyjnych

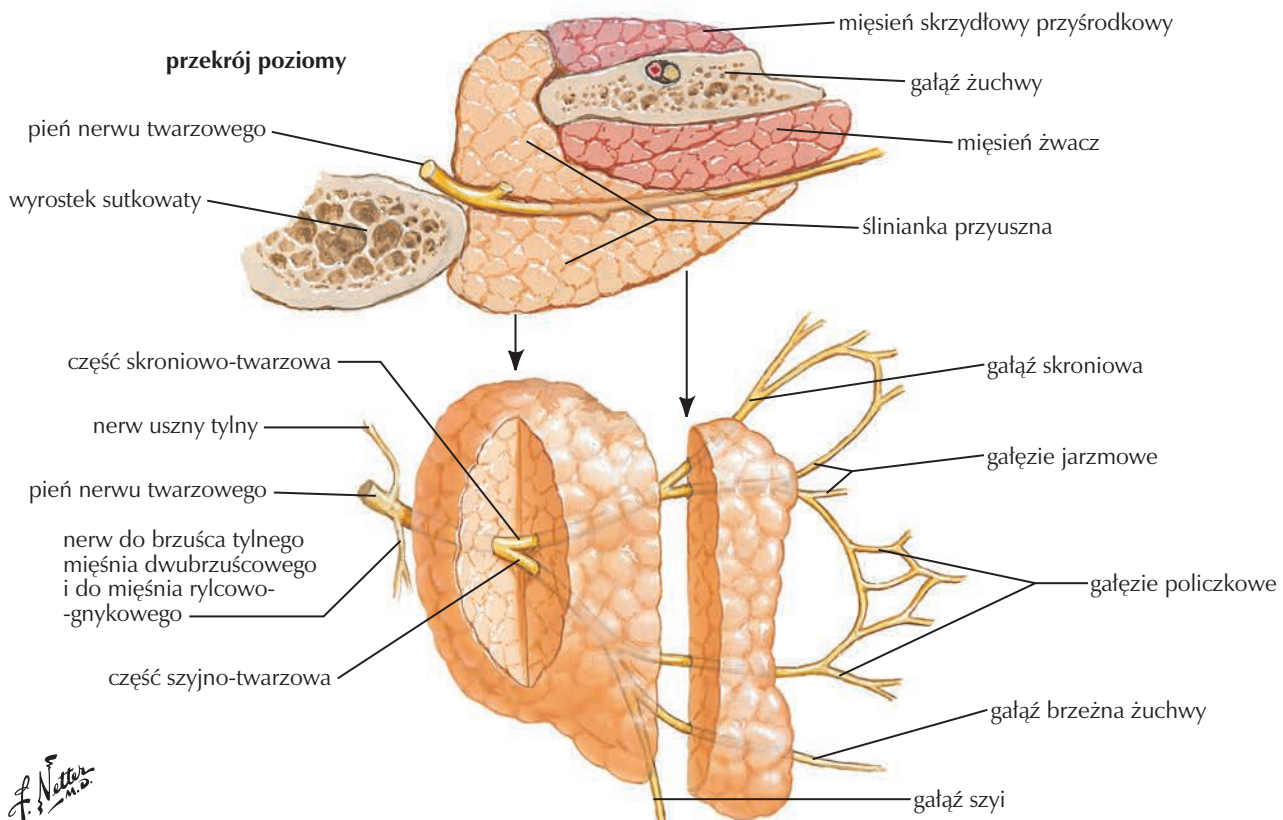
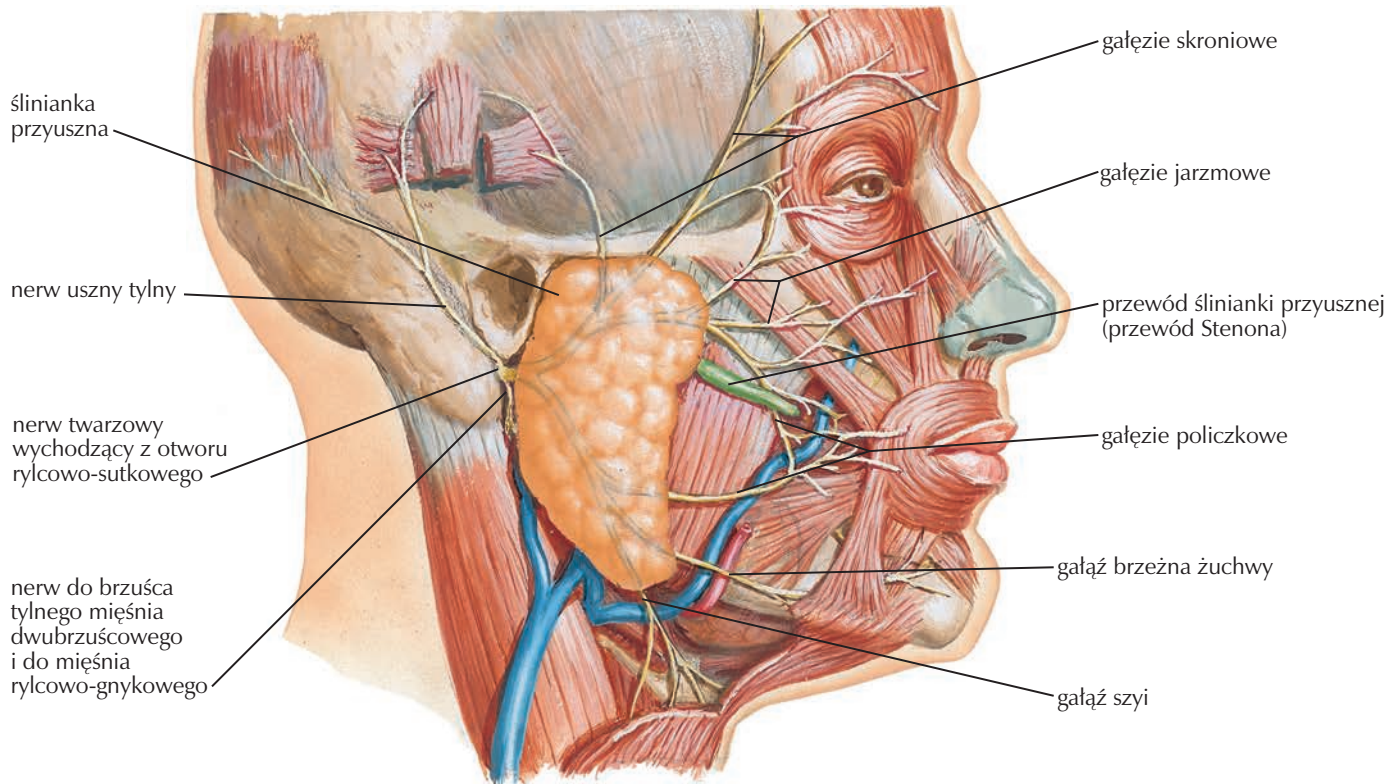


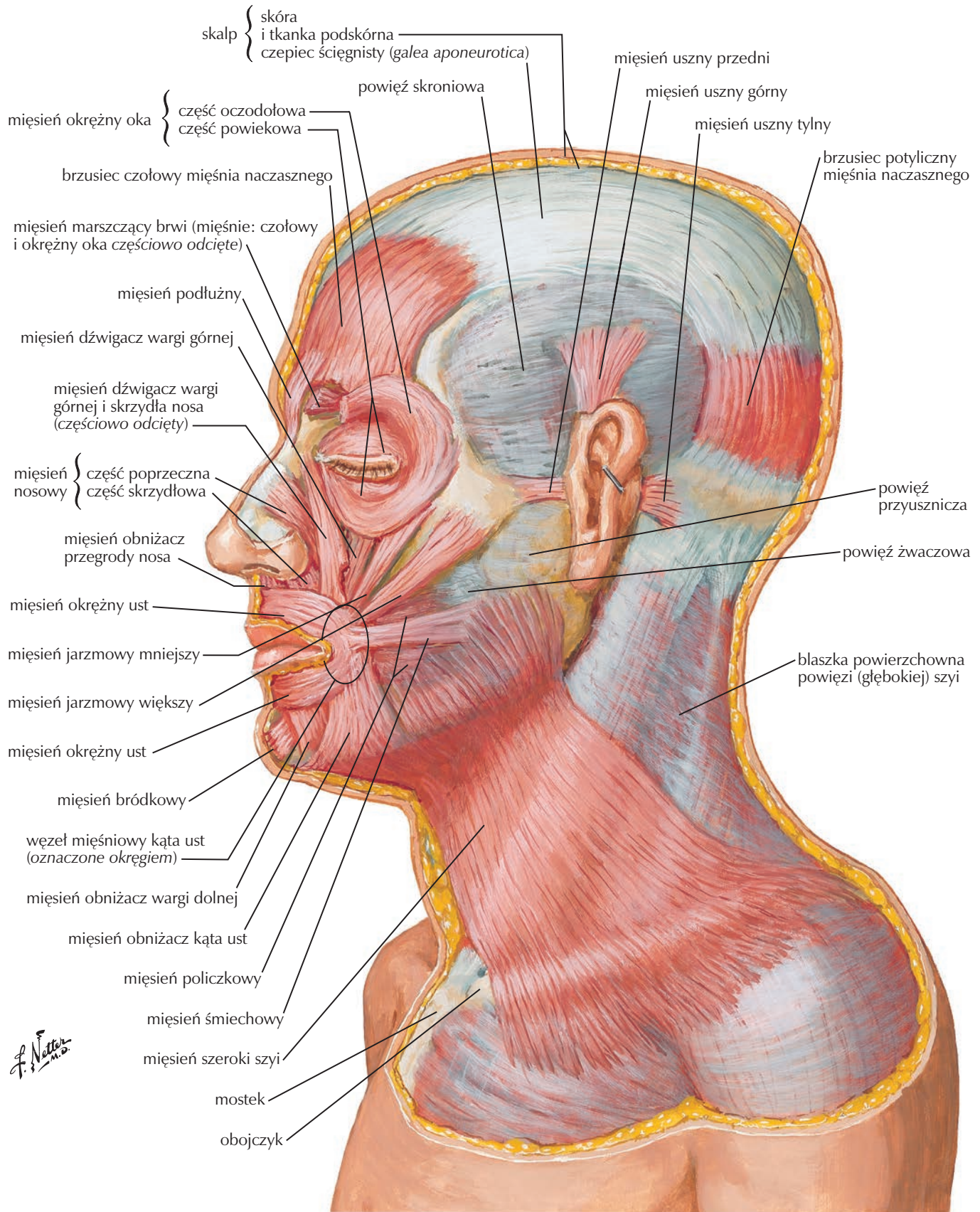


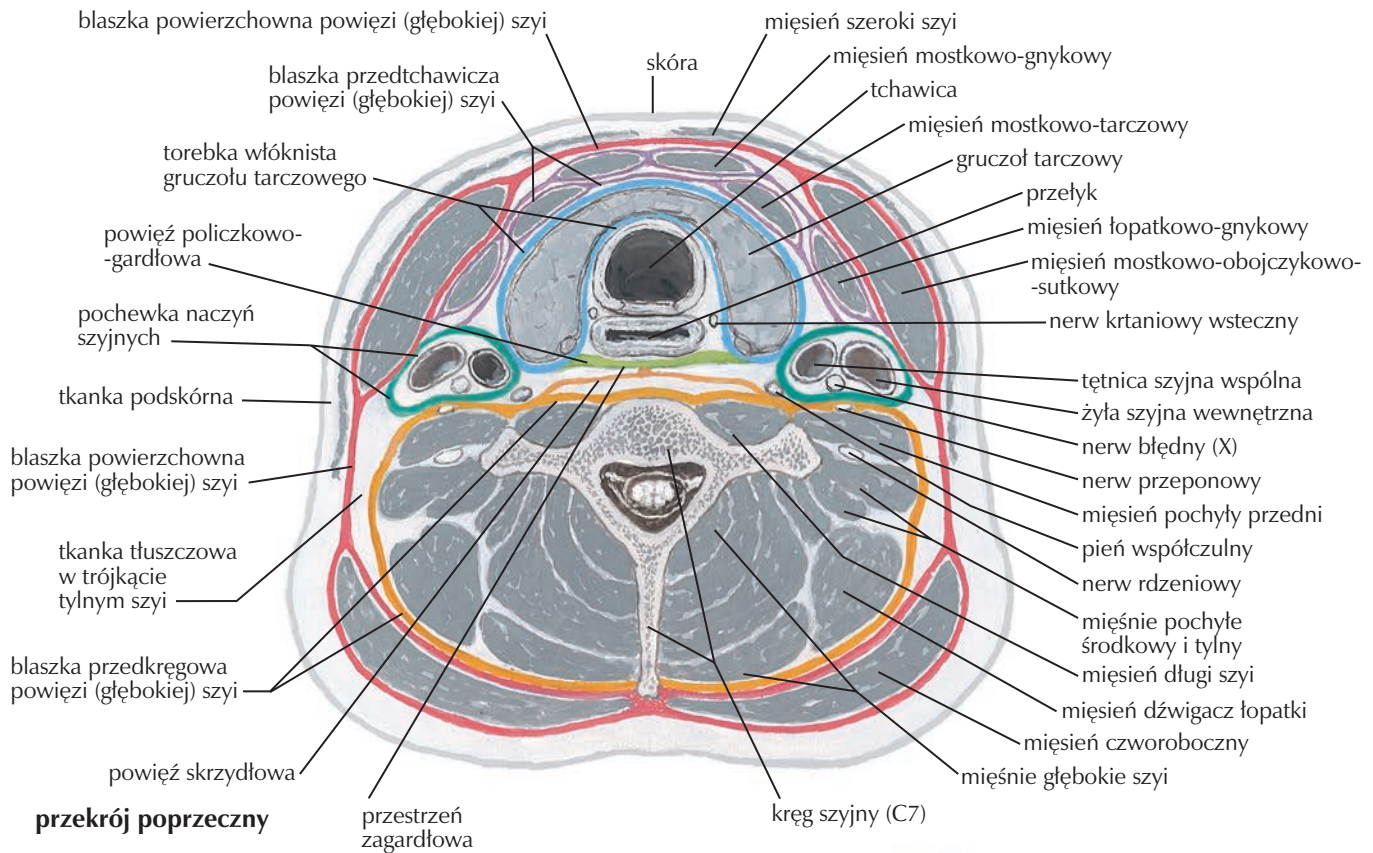
F. Netter M.D.

Nerw twarzowy i ślinianka przyuszna

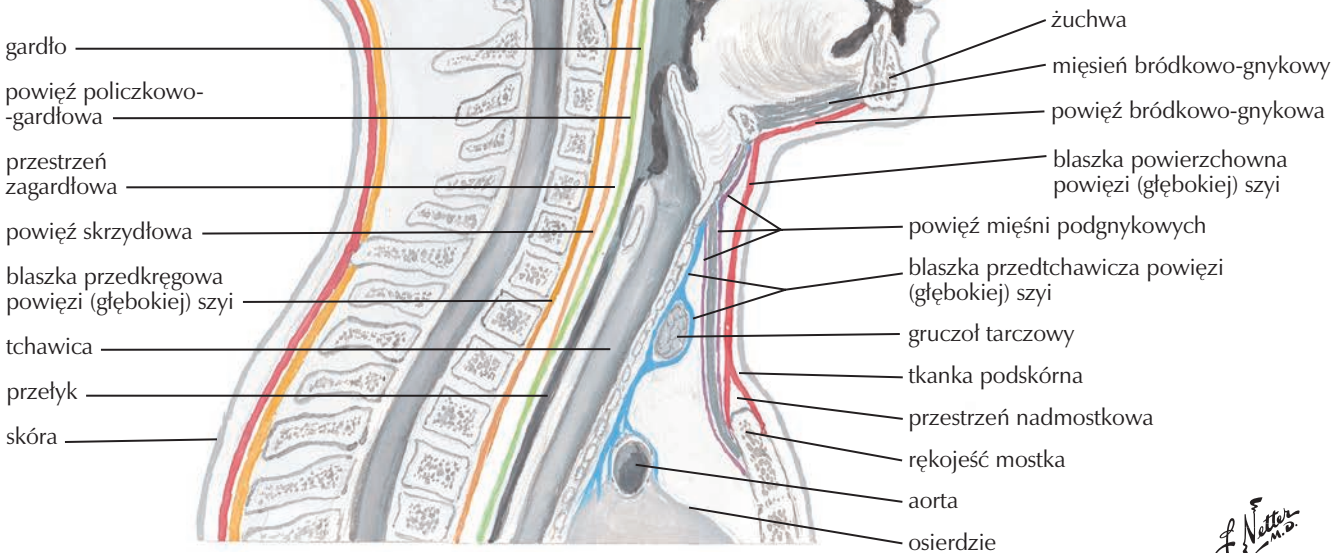
Zob. także tablice 46, 124



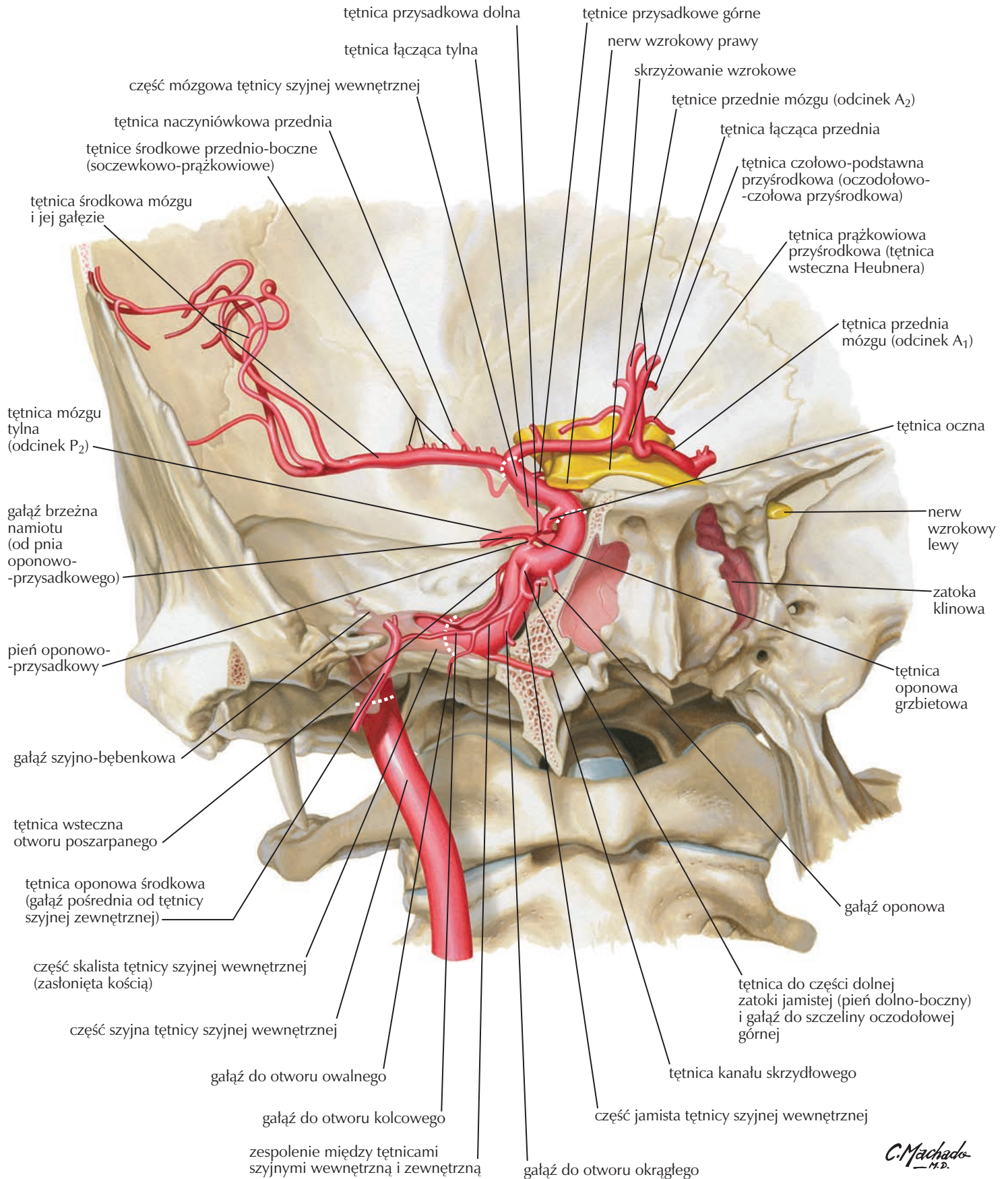




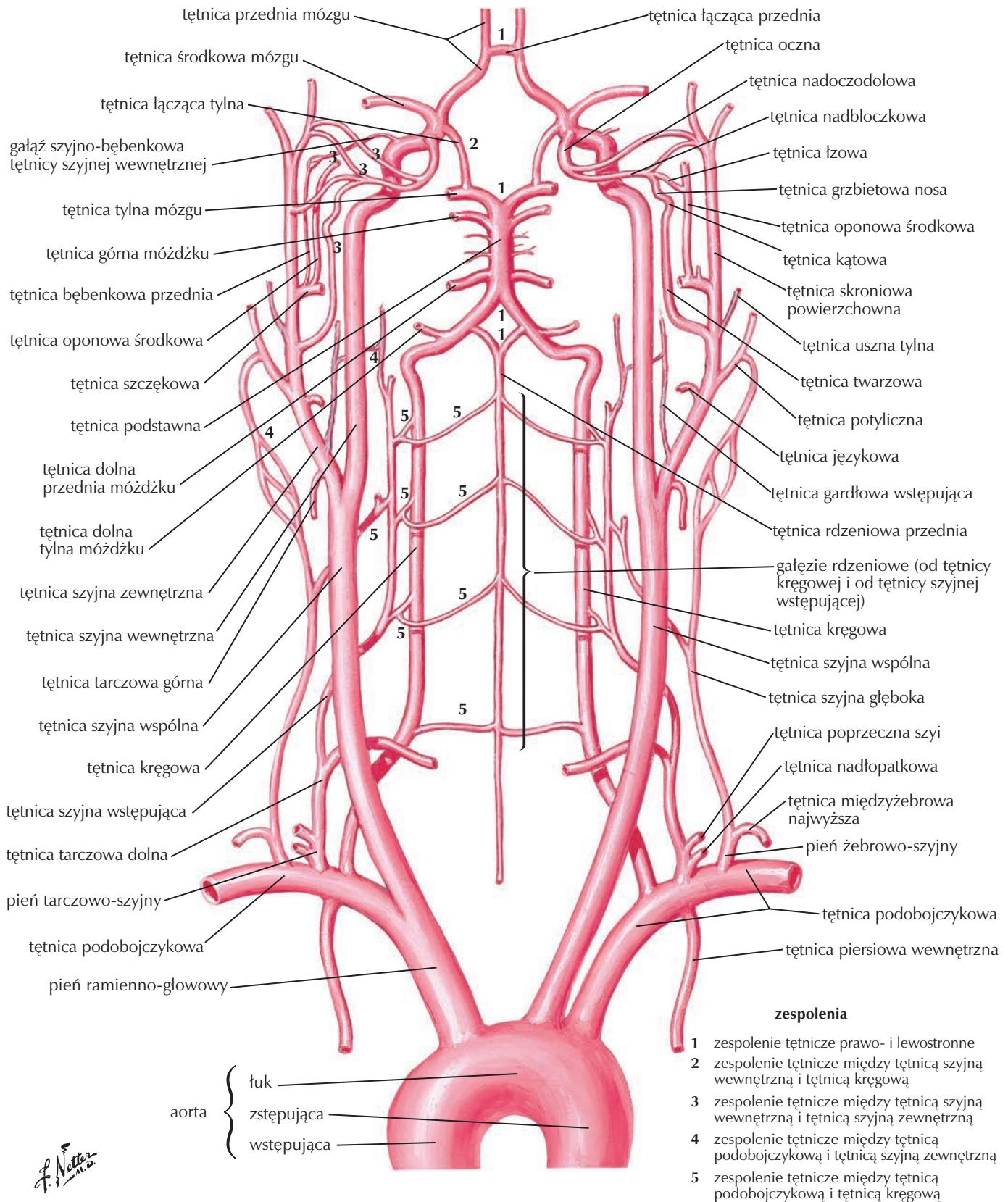
przekrój strzałkowy



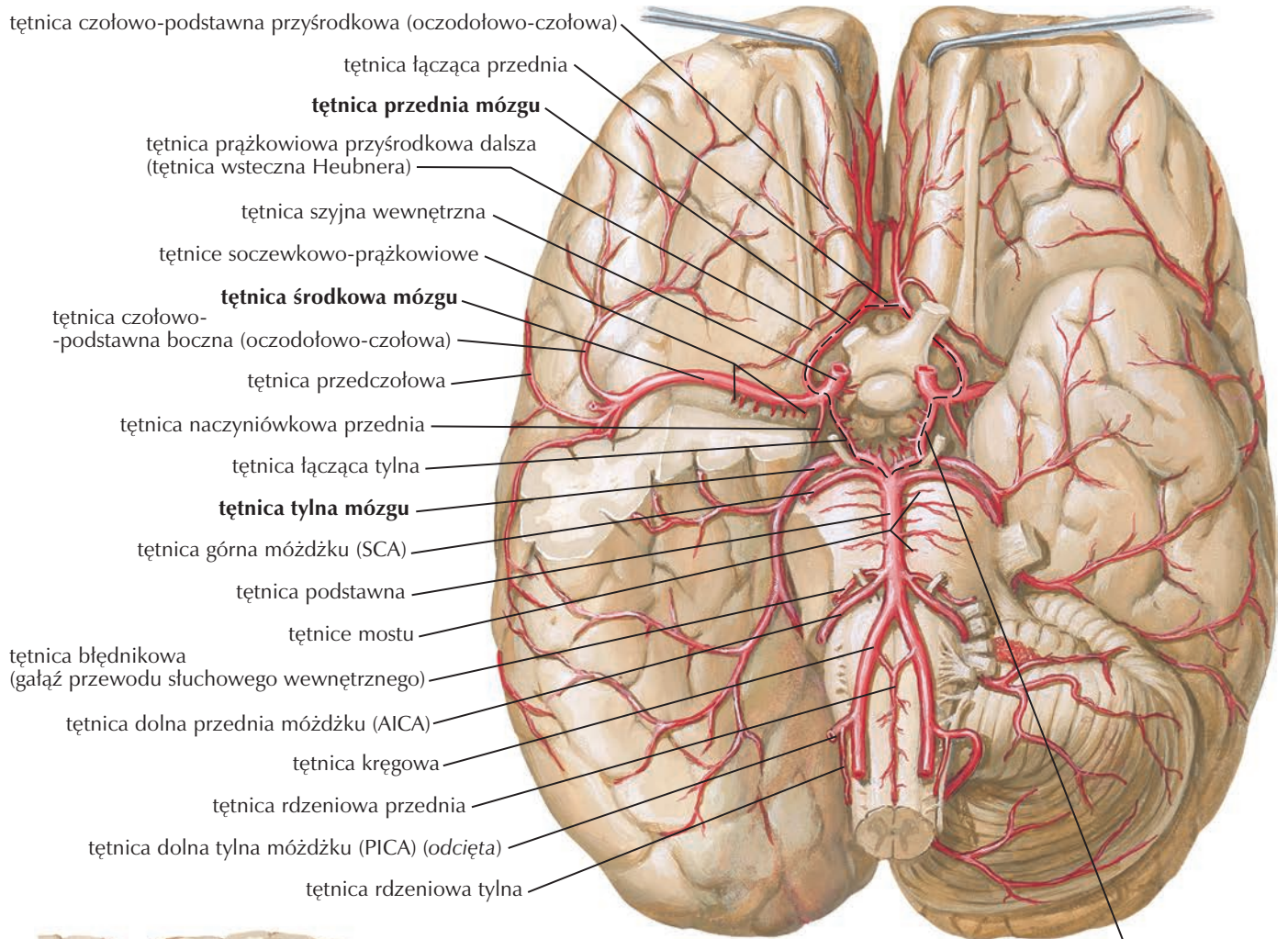
Tętnica szyjna wewnętrzna w obrębie części skalistej kości skroniowej



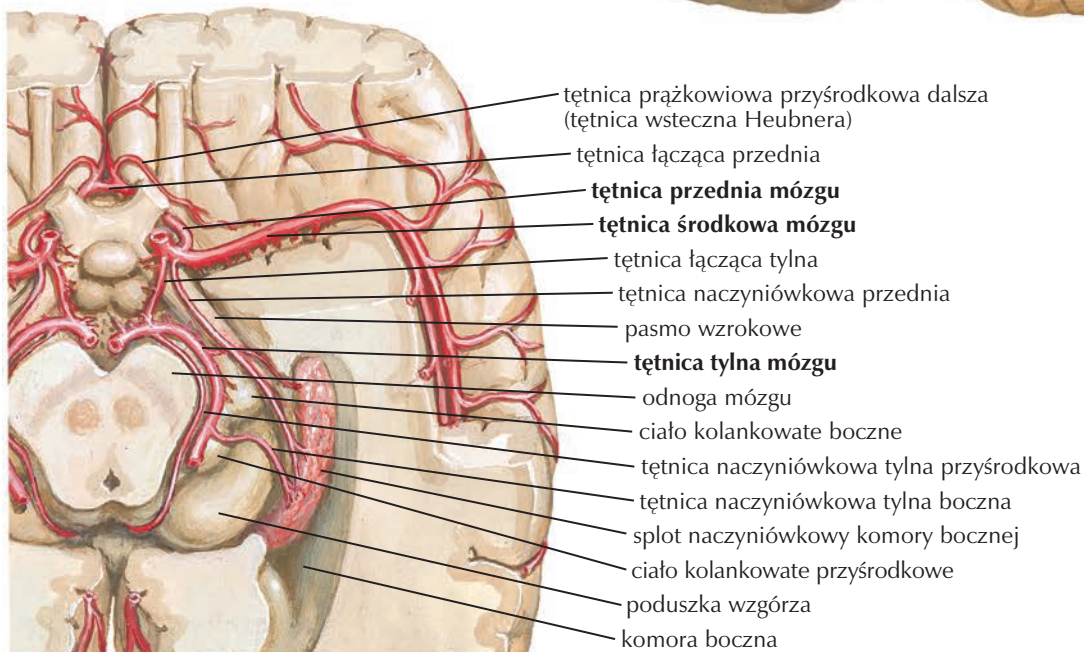
C. Machado
— M.D.



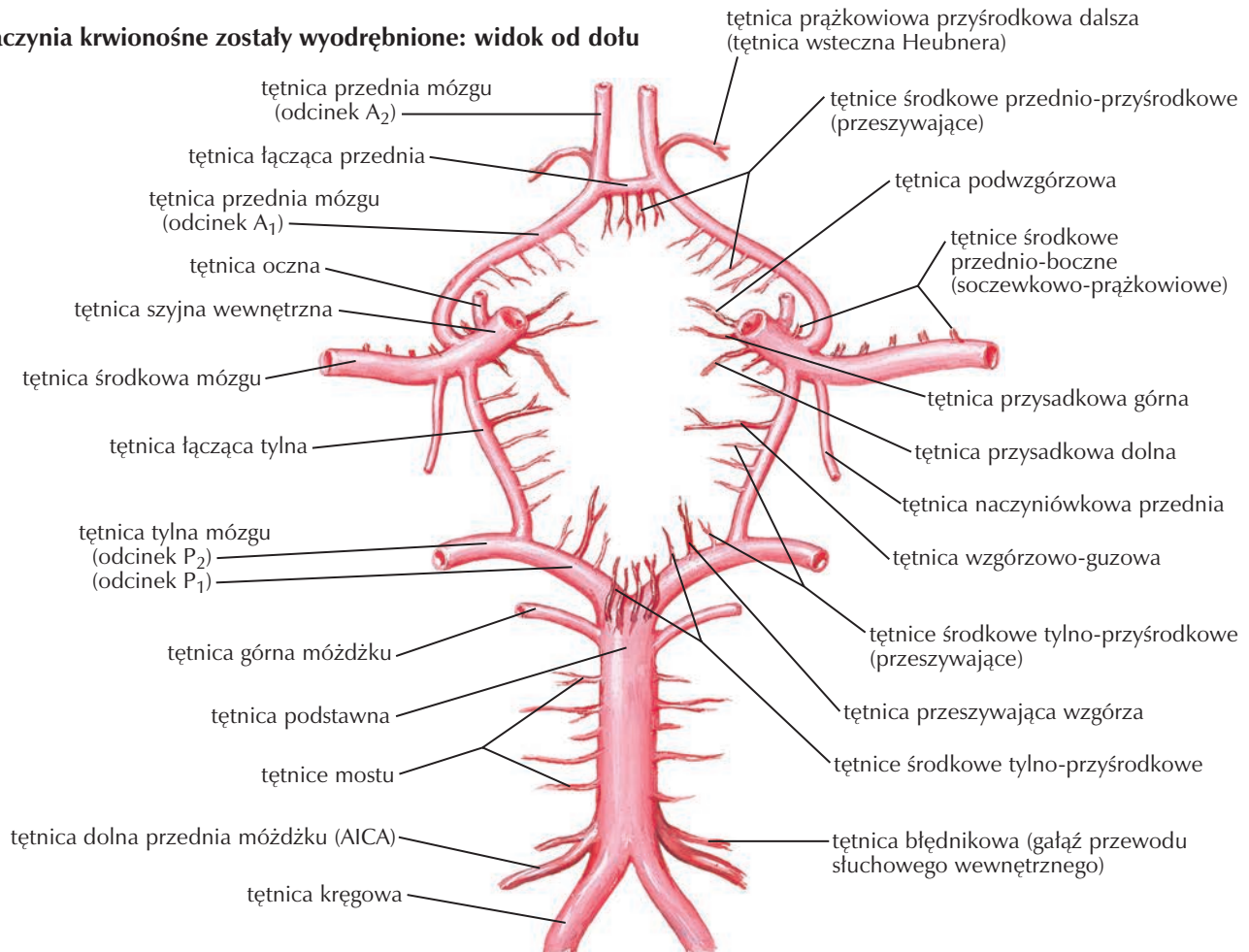
Tętnice mózgowia: widok od dołu



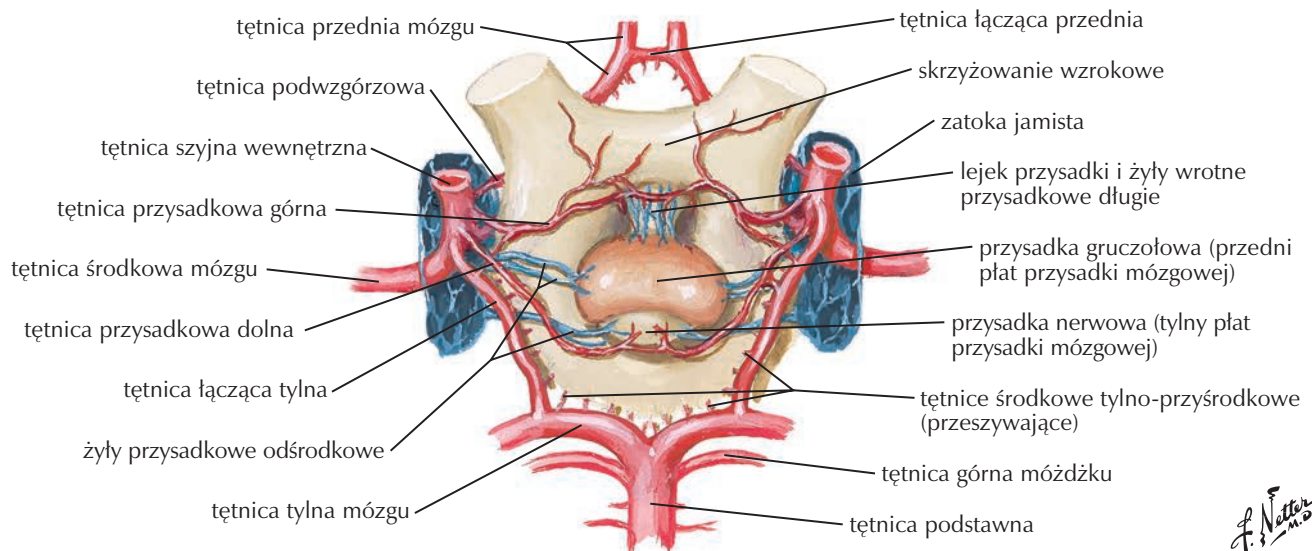
koło tętnicze mózgu (Willisa)
 (zaznaczone linią przerywaną)



naczynia krwionośne zostały wyodrębnione: widok od dołu

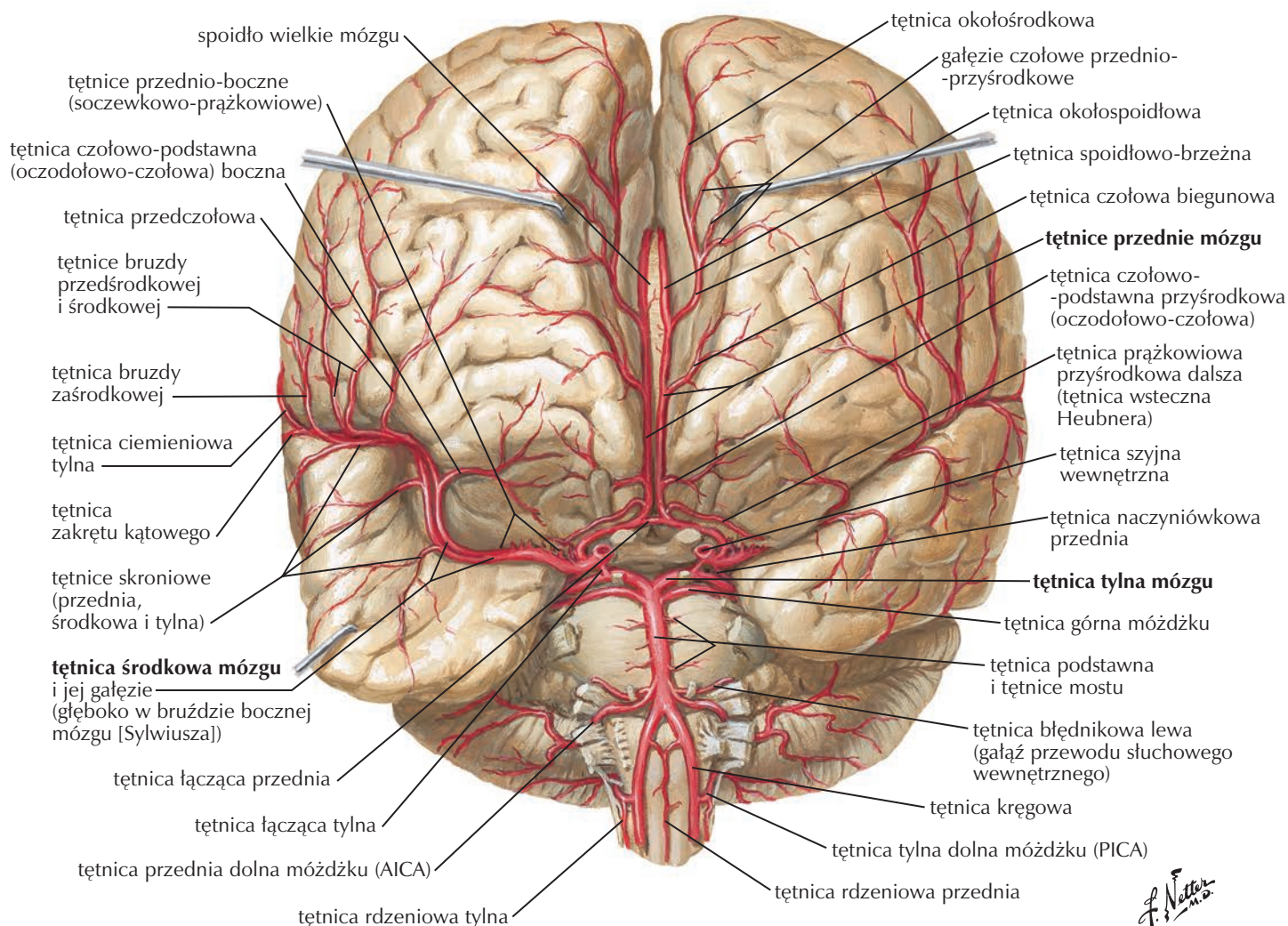


naczynia krwionośne wraz z sąsiadującymi strukturami (*in situ*): widok od dołu

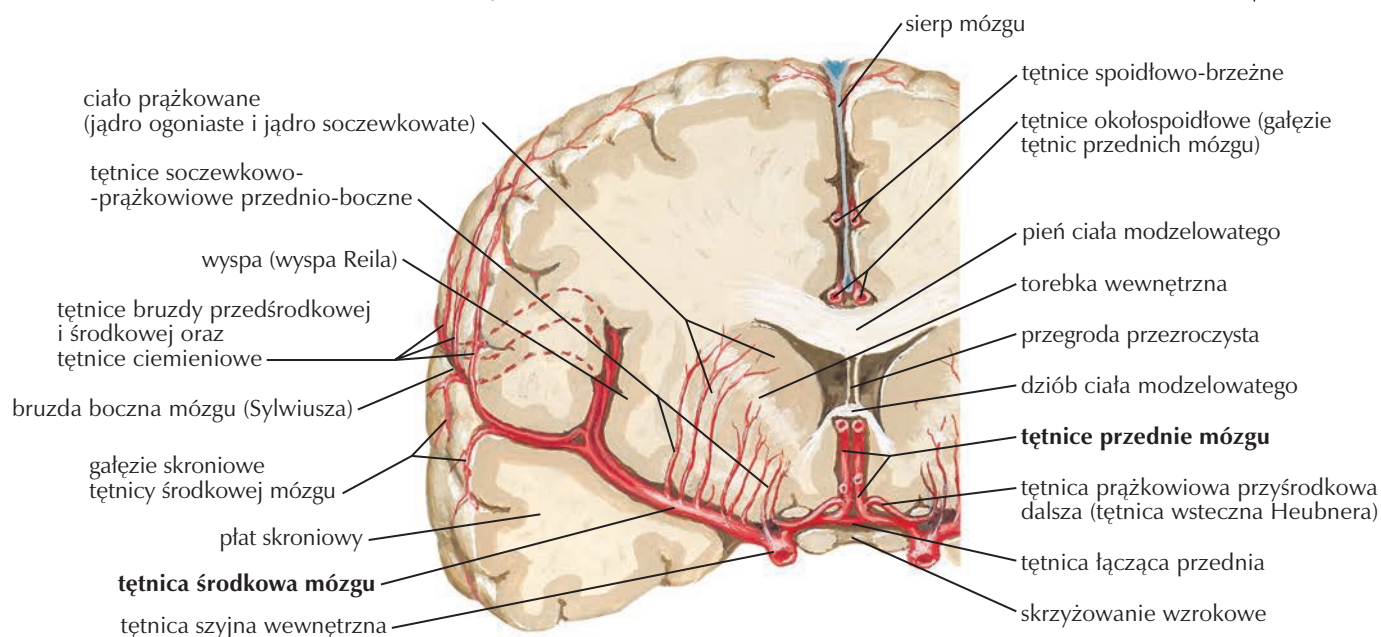


F. Netter M.D.

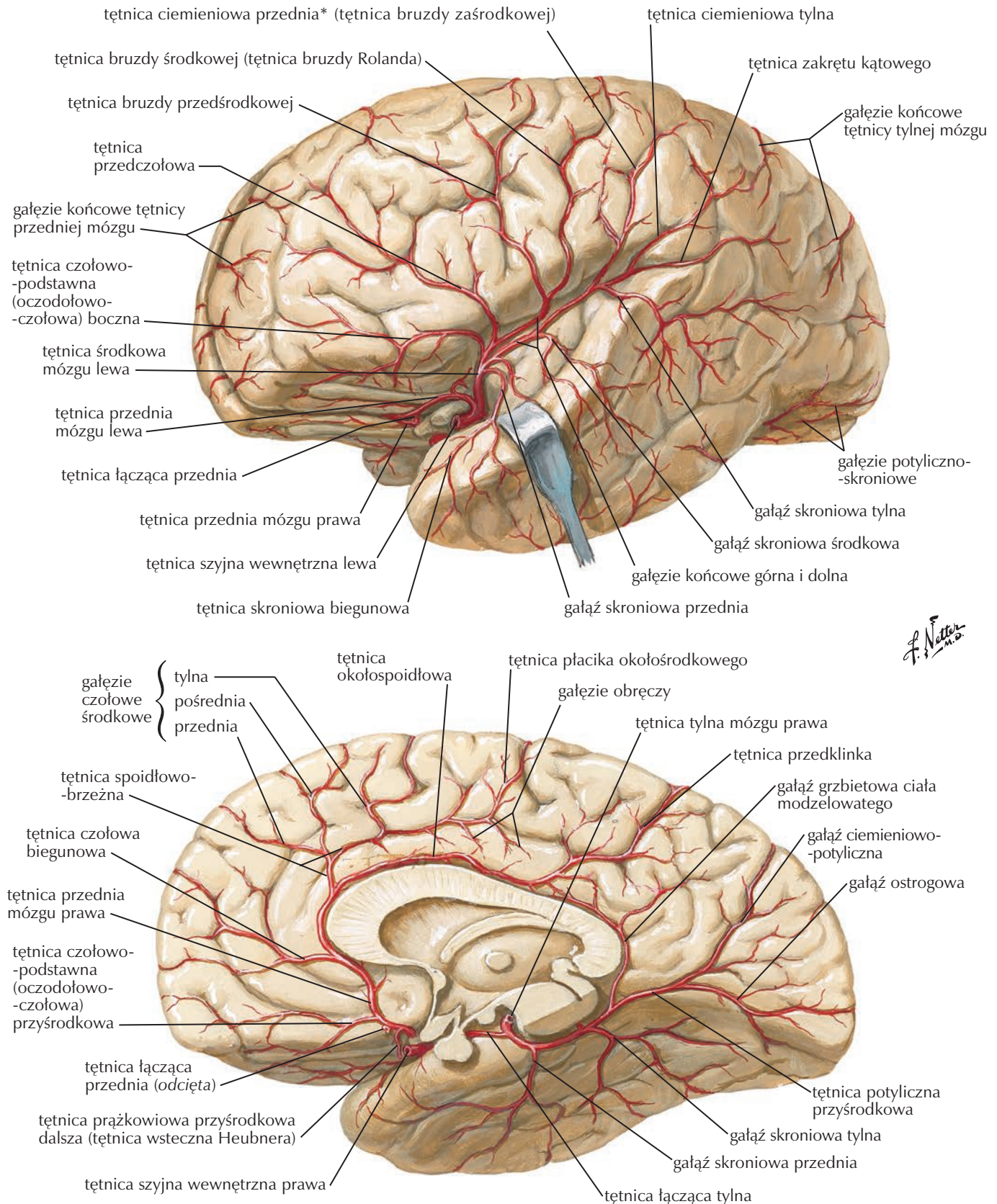
Tętnice mózgowia: widok od przodu i przekrój



F. Netter m.d.

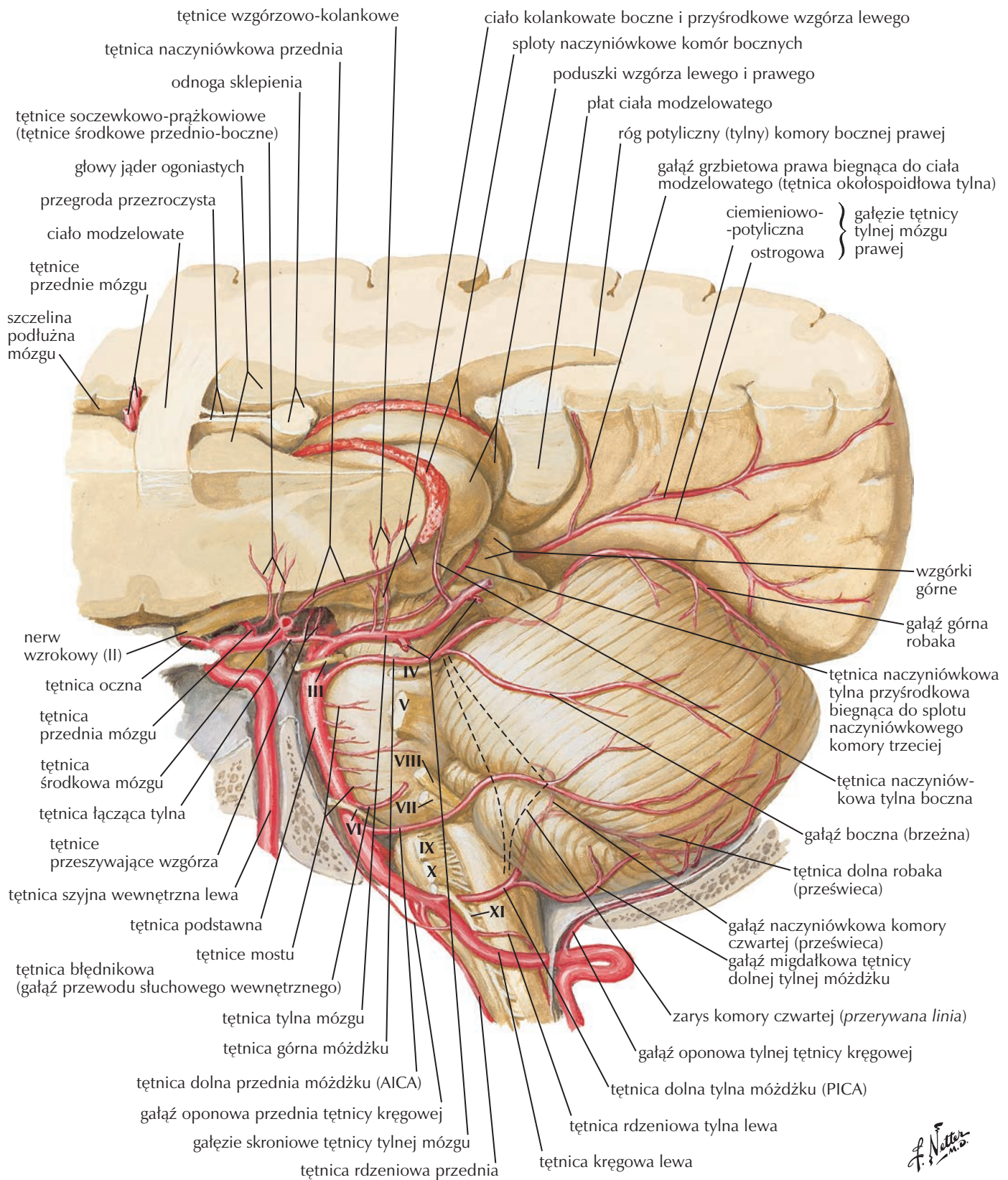


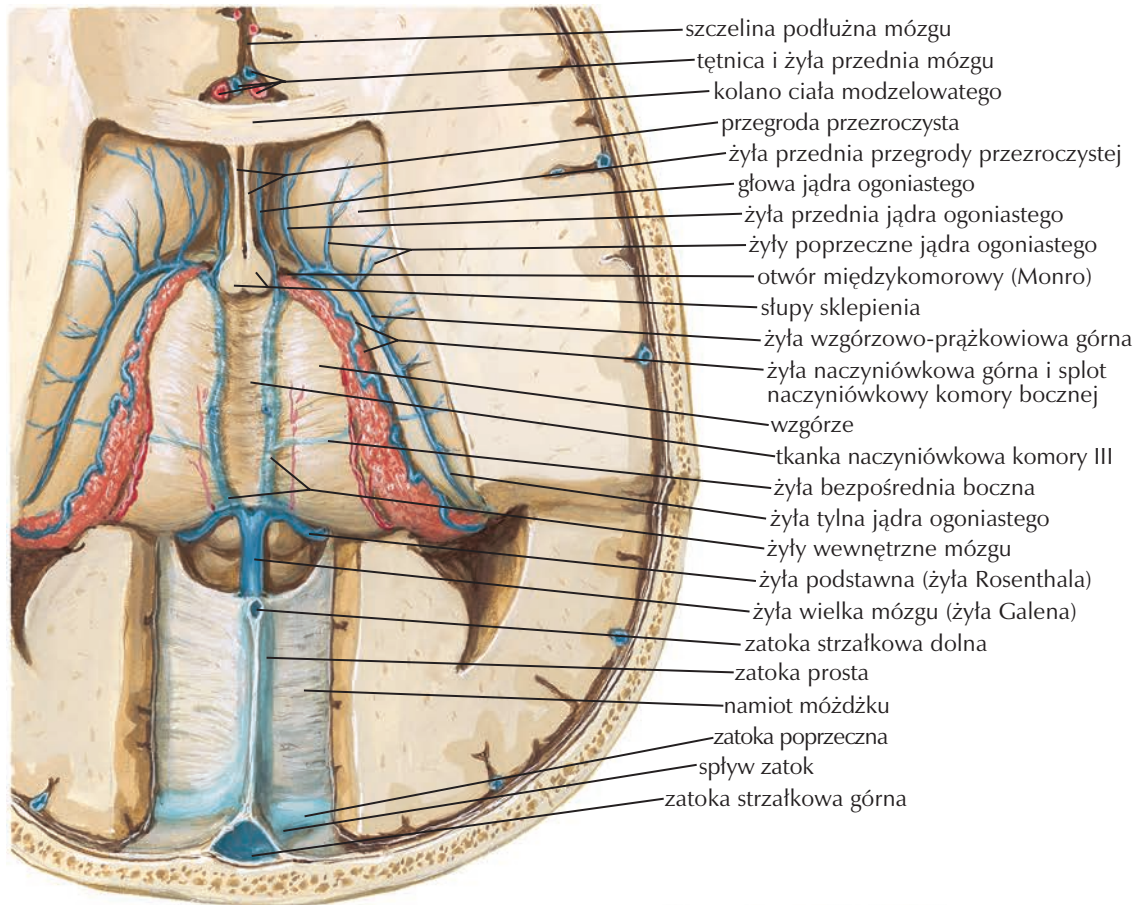
Tętnice mózgowia: widok od strony bocznej i przyśrodkowej



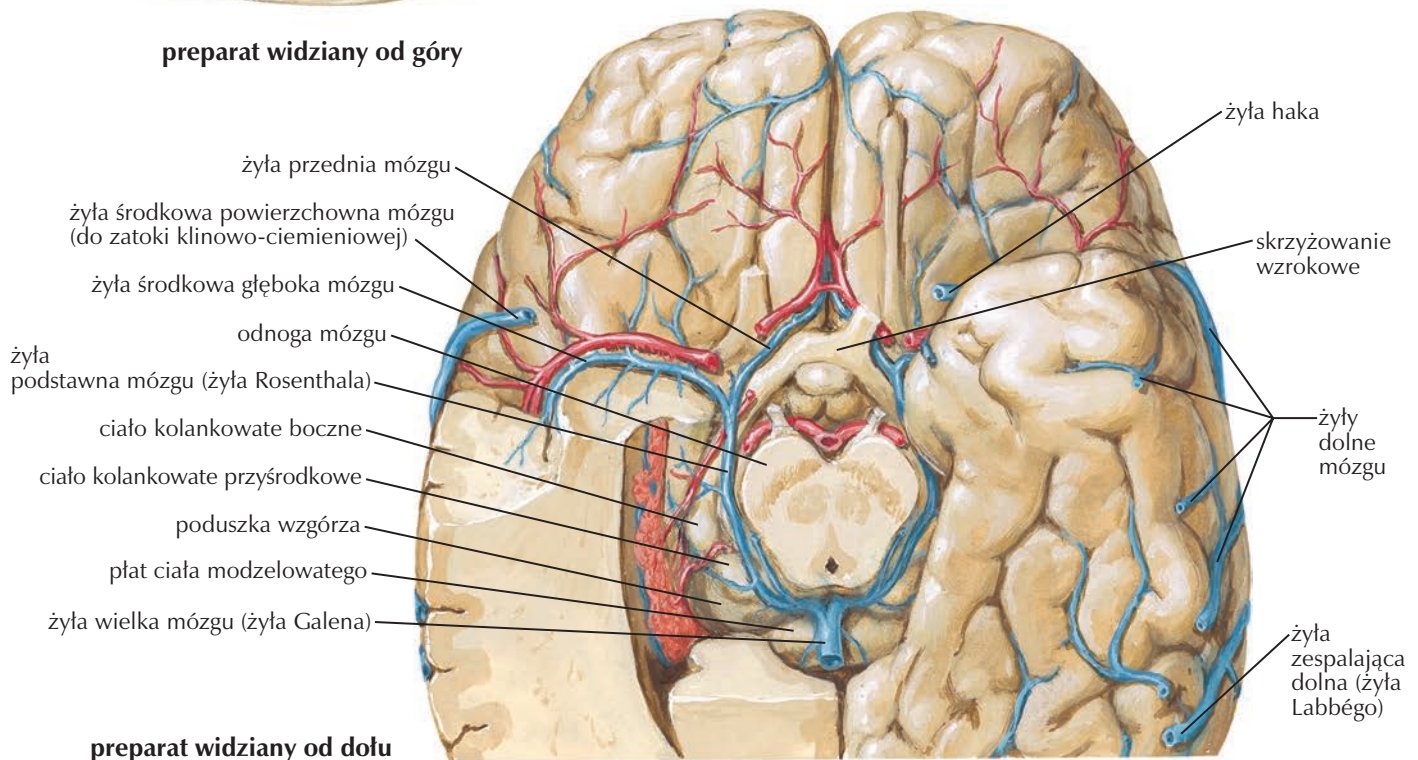
F. Netter M.D.

*Tętnica ciemieniowa przednia może występować podwójnie jako tętnica ciemieniowa przednia i tętnica bruzdy zaśrodkowej

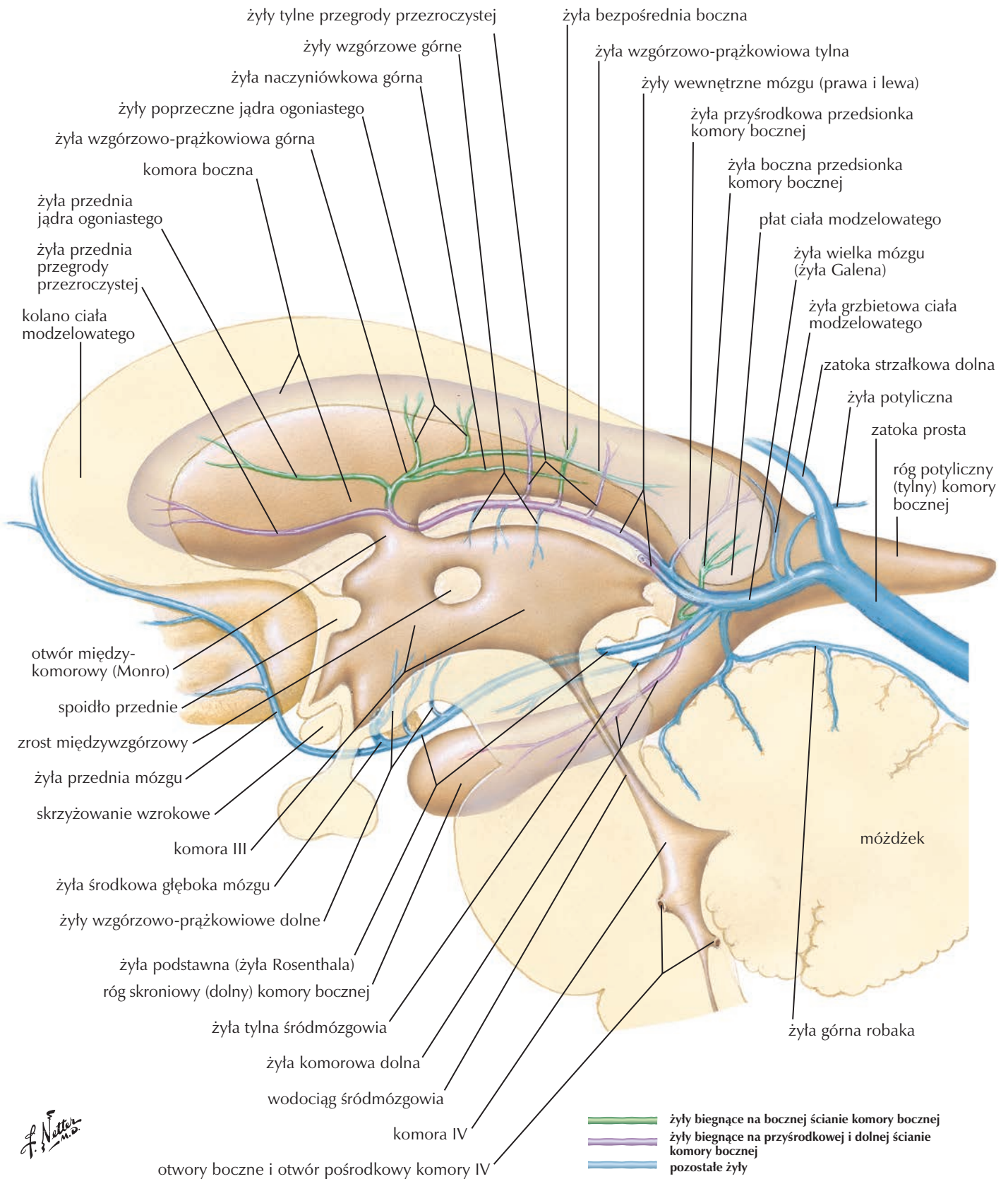


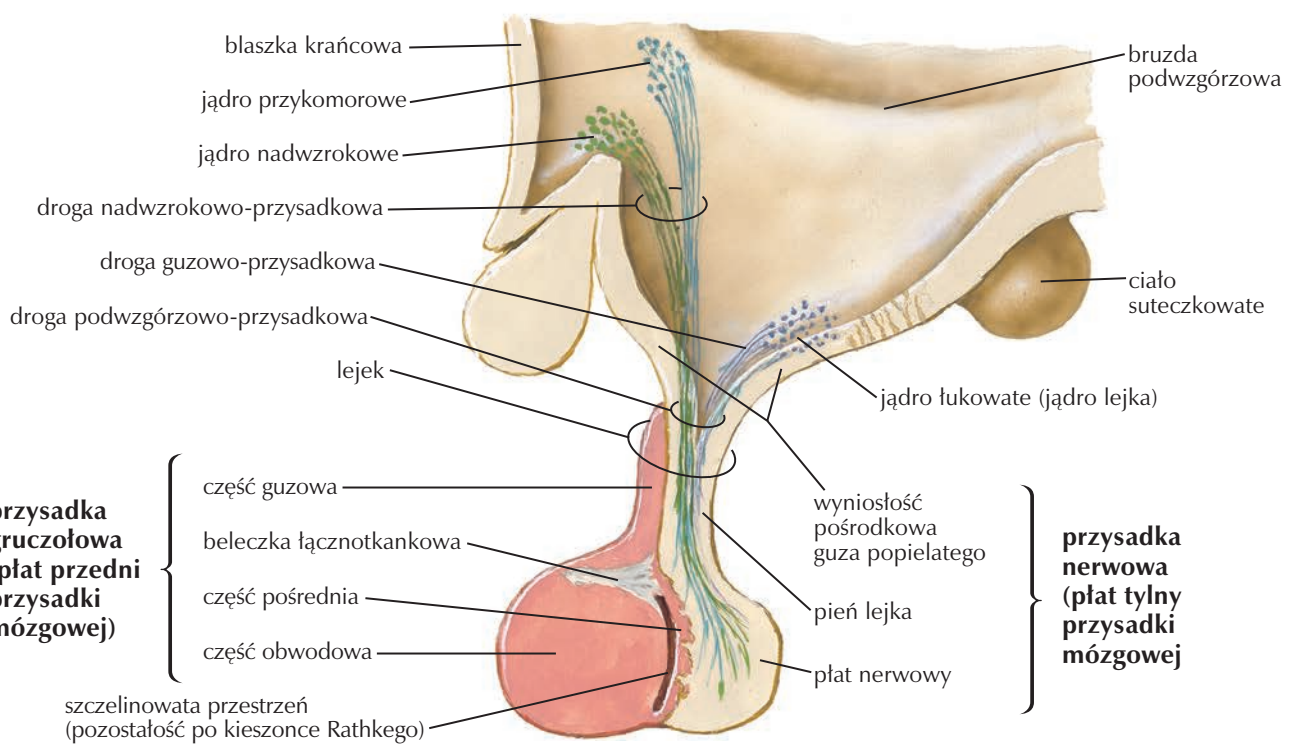
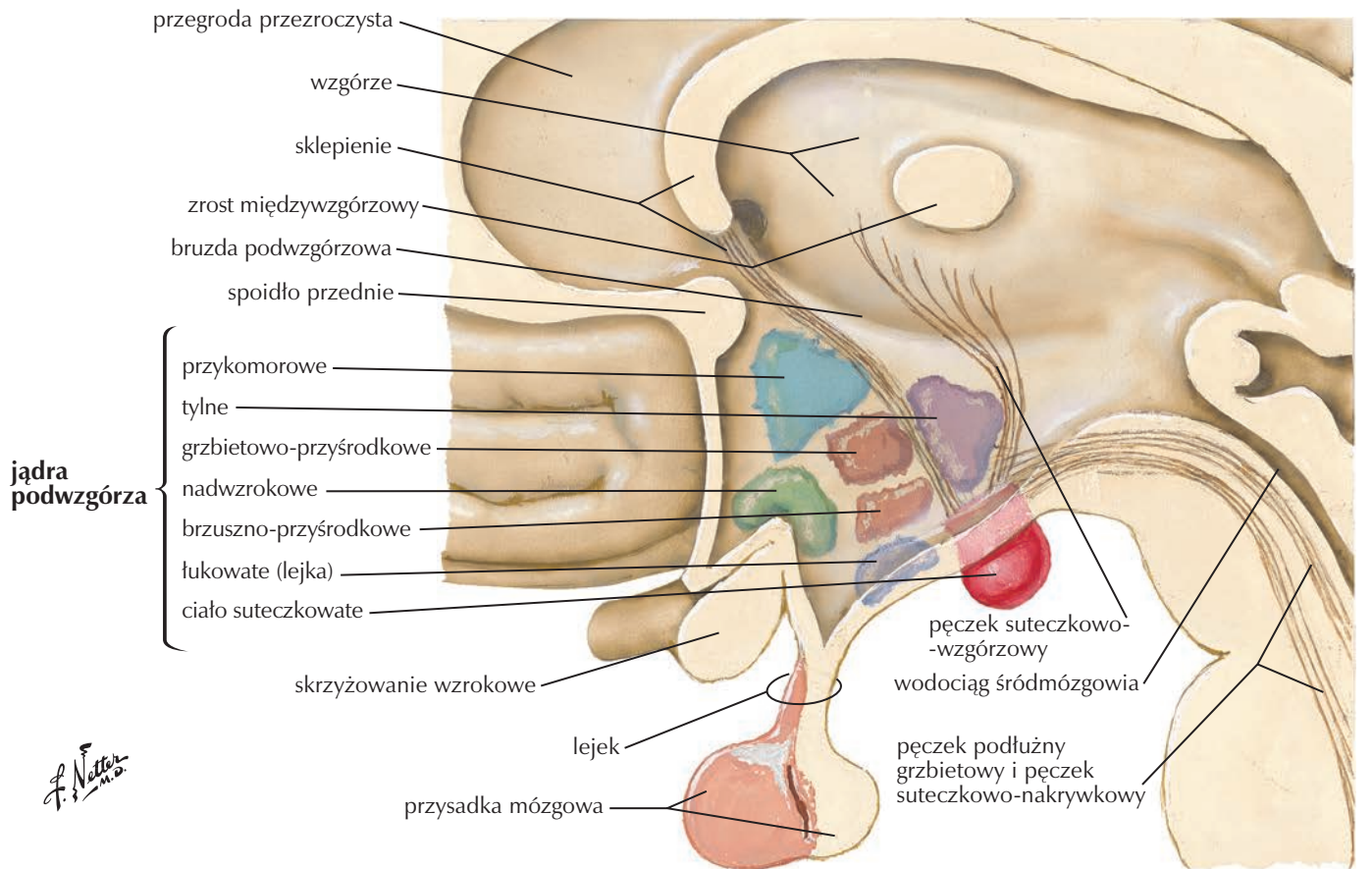


preparat widziany od góry

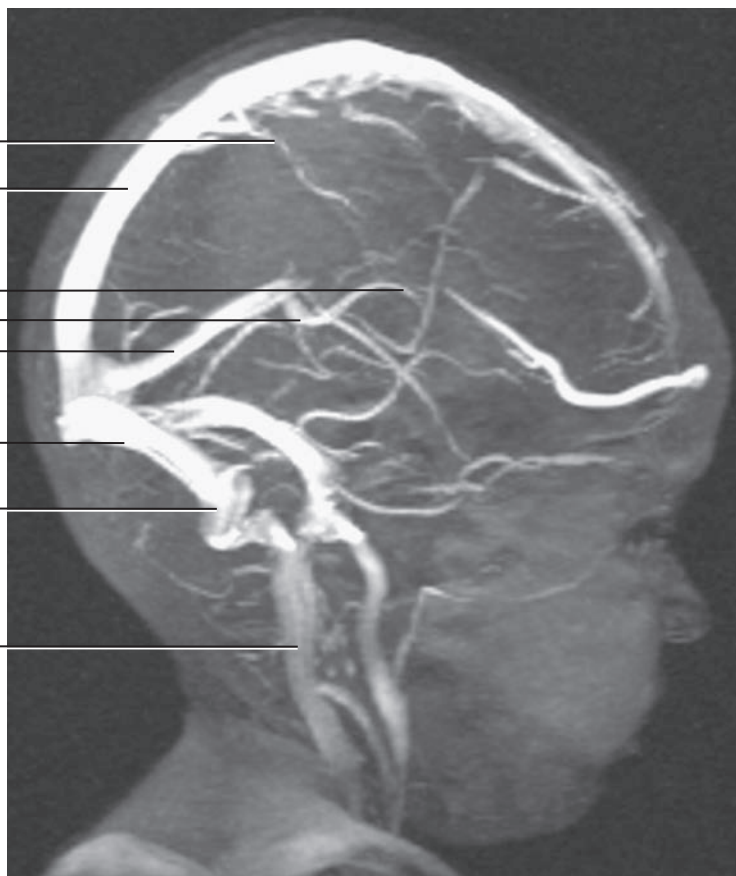

preparat widziany od dołu

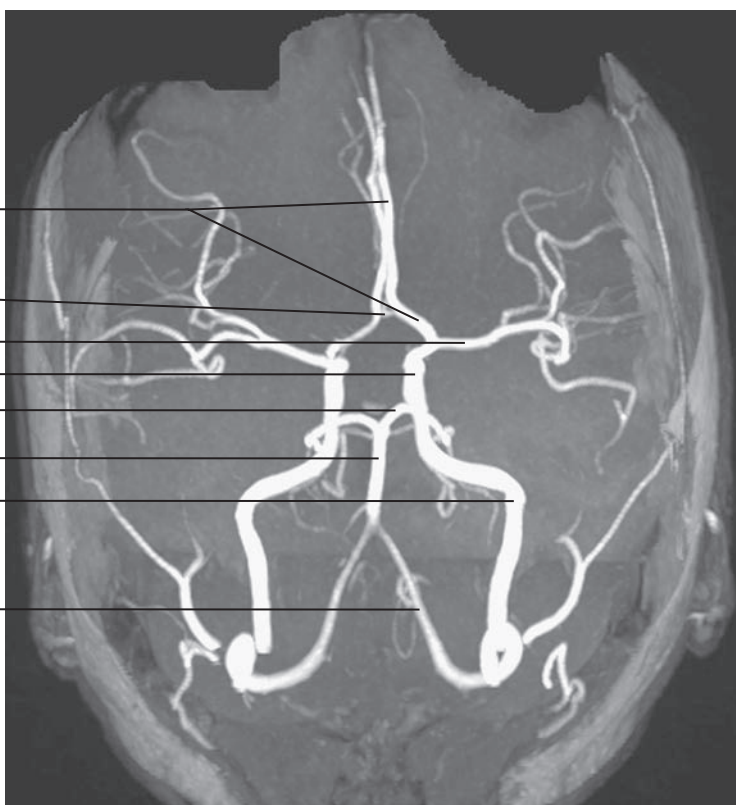

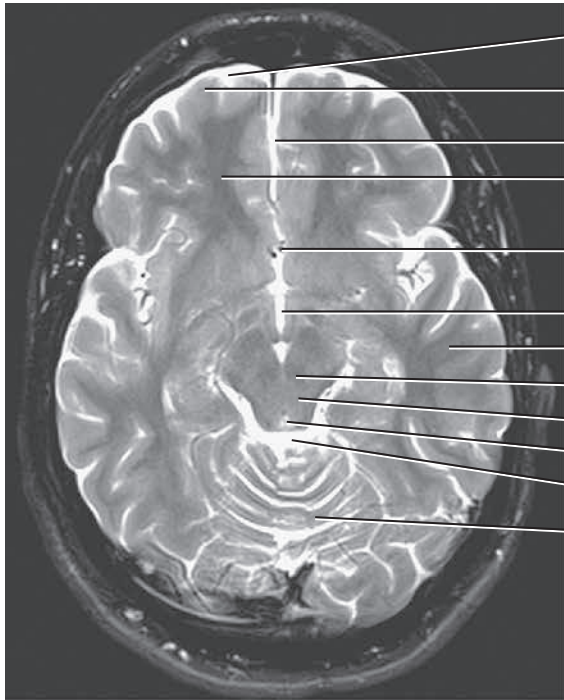


- żyła pomostowa
- zatoka strzałkowa górna
- żyła wewnętrzna mózgu
- żyła Galena
- zatoka prosta
- zatoka poprzeczna
- zatoka esowata
- żyła szyjna wewnętrzna

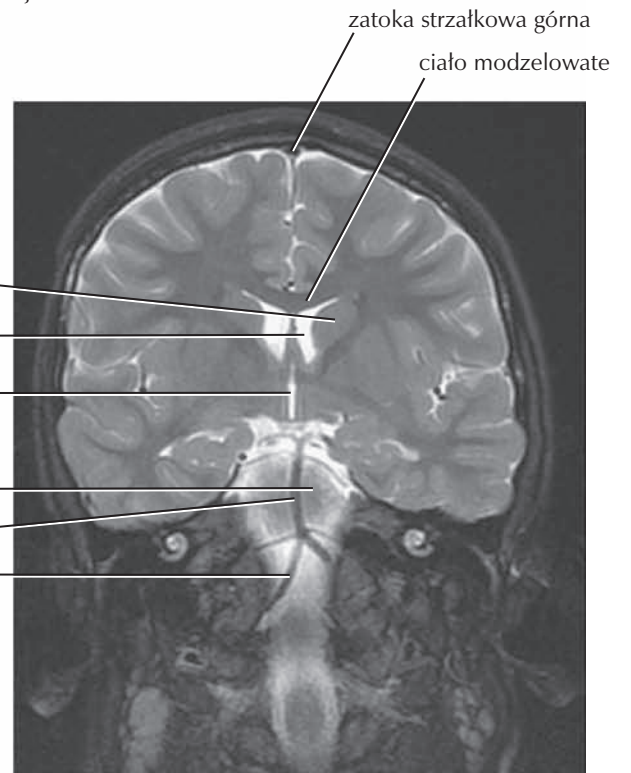


- tętnica przednia mózgu
- tętnica łącząca przednia
- tętnica środkowa mózgu
- tętnica łącząca tylna
- tętnica tylna mózgu
- tętnica podstawna
- tętnica szyjna wewnętrzna
- tętnica kręgową

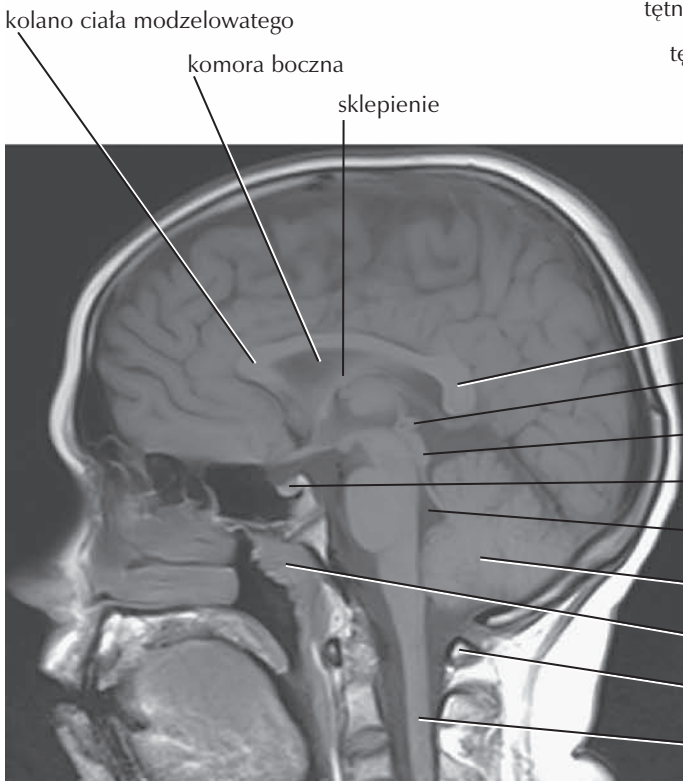




- przestrzeń podpajęczynówkowa
- istota szara
- szczelina podłużna mózgu
- istota biała
- tętnica przednia mózgu
- komora III
- płat skroniowy
- jądro czerwienne
- śródmózgowie
- wodociąg śródmózgowia
- zbiornik blaszki czworaczej
- móżdżek



- zatoka strzałkowa górna
- ciało modzelowate
- głowa jądra ogoniastego
- komora boczna
- komora III
- most
- tętnica podstawna
- tętnica kręgową



- kolano ciała modzelowatego
- komora boczna
- sklepienie
- płat ciała modzelowatego
- szyszynka
- blaszka pokrywy
- przysadka mózgowa
- komora IV
- móżdżek
- migdałek gardłowy
- łuk tylny kręgu szczytowego (C1)
- rdzeń kręgowy