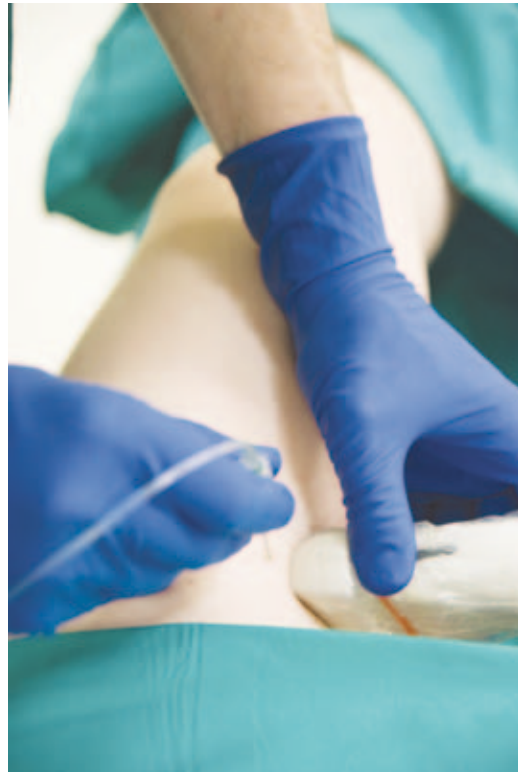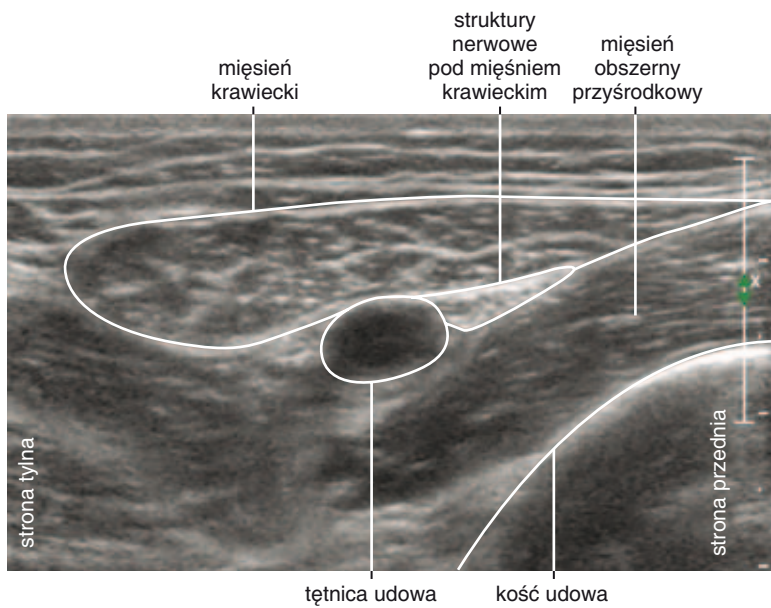




Ryc. 41-1. Na zdjęciu przedstawiono sposób wykonania blokady nerwu udowo-goleniowego w środkowym odcinku uda z dostępu od przedniej części uda pod mięśniem krawieckim techniką in-plane.



Ryc. 41-2. Mięsień krawiecki, tętnica udowa i struktury nerwowe pod mięśniem krawieckim w środkowej części uda – projekcja w osi krótkiej. Żyłę udową uciska głowica aparatu USG.