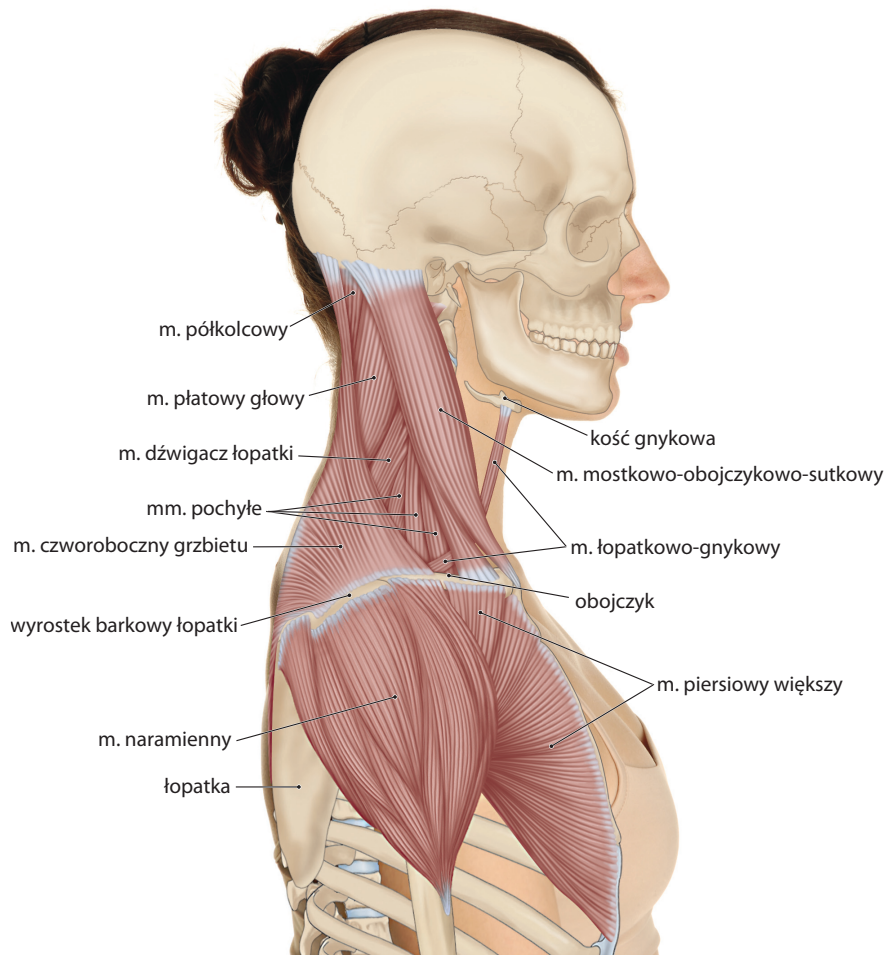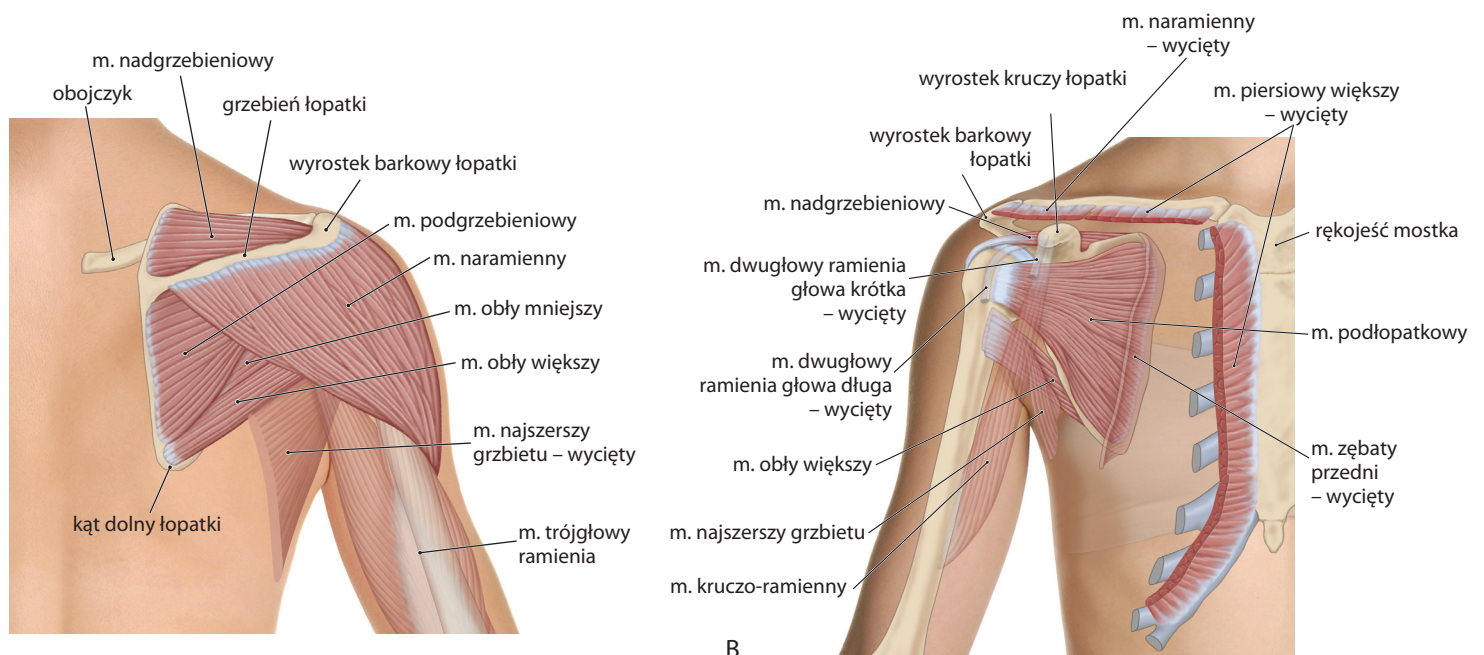


Rycina 10-3 Widok prawej obręczy barkowej i okolicy szyjnej od strony bocznej.



Rycina 10-4 Widok prawej strony okolicy obręczy barkowej. **A.** Widok z tyłu. **B.** Widok z przodu – większa część powierzchni mięśni naramiennego i piersiowego większego została wycięta i usunięta.