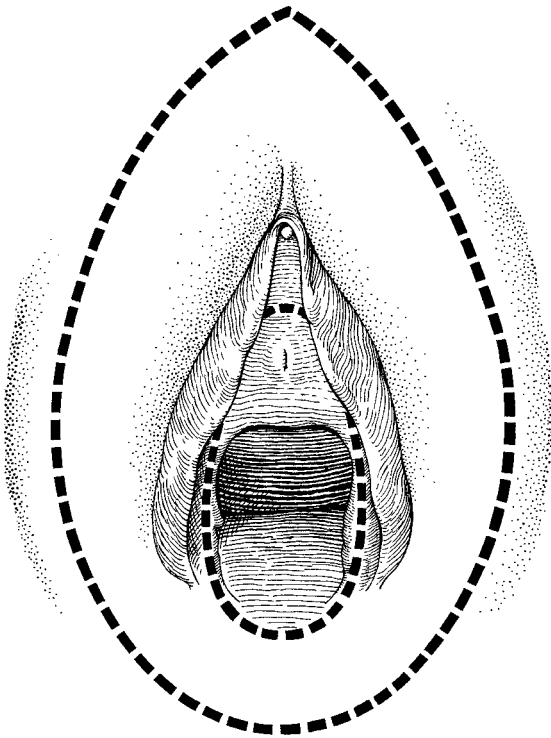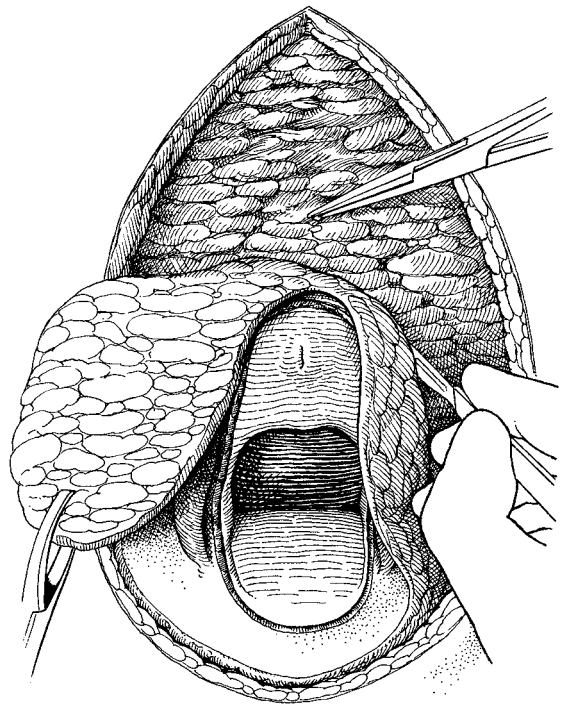


Rycina 7.9 Nacięcie w prostej wulwektomii.



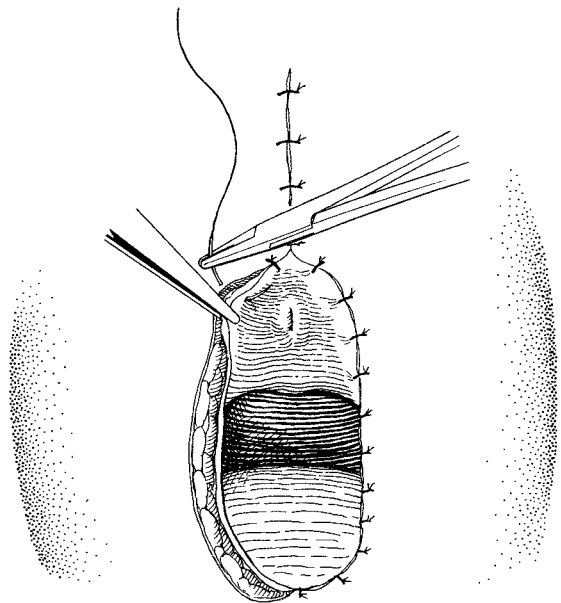
Rycina 7.10 Usuwanie skóry sromu.

sce przejścia skóry sromu w śluzówkę pochwy oraz punkt leżący w niewielkiej odległości nad ujściem cewki moczowej. Dokładne granice nacięcia zależą od zakresu zmiany lub zmian chorobowych, które będą usuwane.

Po uchwyceniu i pociągnięciu ku dołowi przedniej części usuwanej skóry za pomocą kleszczyków Littlewooda nacięcie pogłębia się do powłoki głębokiej. Cały srom jest usuwany przez jednoczesowe zluszczenie i cięcie w kierunku do przodu i do tyłu (ryc. 7.10).

W trakcie operacji natrafia się na trzy obszary zwiększonego krwawienia: po raz pierwszy, gdy przecinane są naczynia lechtaczki, a drugi i trzeci raz, gdy przecina się końcowe gałęzie tętnic sromowych wewnętrznych położonych po obydwu stronach spoidła tylnego. Naczynia te można podklemować, a następnie zaopatrzyć, zakładając szwy materacowe (skrzyżowane lub nie), co pozwoli uchwycić wszystkie drobne naczynia, zwłaszcza u podstawy lechtaczki. Może to dziwić, ale niewiele innych naczyń będzie wymagało indywidualnego zaopatrzenia.

Zamknięcie rany wymaga wyczucia, będącego podstawą uzyskania efektu symetrii szycia. Przednią część nacięcia zbliża się do siebie za pomocą pojedynczych, pionowych szwów materacowych w celu zamknięcia martwej przestrzeni pod skórą. Szycie przedniej części przeprowadza się w dół aż do punktu tuż powyżej ujścia cewki moczowej, tak by ujścia nie przykryć. Następnie pozostałą część sromu pokrywa się skórą, zbliżając do siebie przecięte brzozy szwami zakładanymi w równych odległościach, by nie wytworzył tzw. psich uszu (ryc. 7.11). Niekiedy zbliżenie brzozy sprawia trudności; można to wyeliminować za pomocą krótkich, tylnych nacięć wzdłuż odbytu, tak jak podczas radykalnej wulwektomii, lub też odpreparować



Rycina 7.11 Szycie brzozy nacięcia.

wując śluzówkę pochwy od powłoki odbytniczo-pochwowej i tworząc w ten sposób wydłużony płat pochwy (patrz ryc. 8.2).

Kończąc operację, zwykle cewnikuje się pęcherz moczowy, a cewnik utrzymuje przez pierwsze 3 dni; pomaga to w utrzymaniu suchego sromu we wczesnym okresie pooperacyjnym.