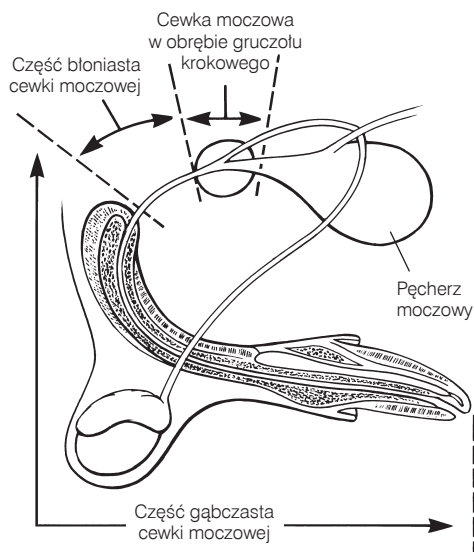

**RYC. 26-5** Cewka moczowa psów składa się z części miednicznej (w skład której wchodzi część położona w obrębie gruczołu krokowego oraz część błoniasta) i z części gąbczastej.

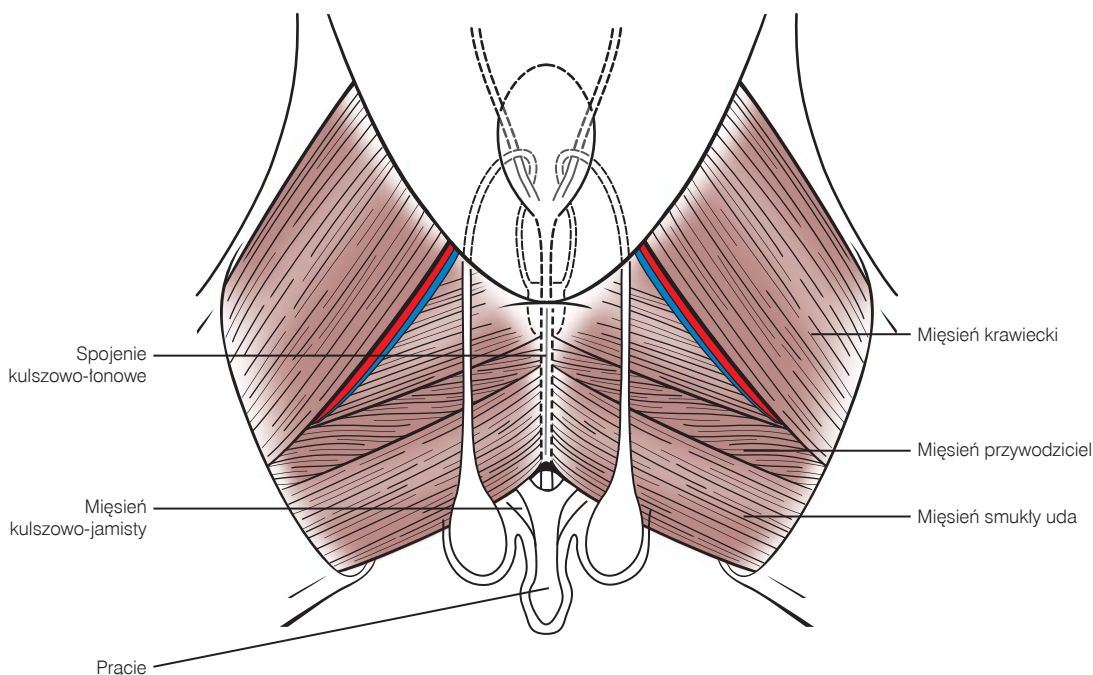
gotowywania pacjenta do operacji przepłukać go chlorheksydyną lub rozcieńczonym roztworem jodopowidonu.

### Cystotomia

Cystotomię przeprowadza się w celu usunięcia kamieni z pęcherza moczowego lub cewki moczowej, rozpoznania i wykonania biopsji ze zmian guzowatych, korekcji ektopowych moczowodów lub oceny zakażeń dróg moczowych niepoddających się le-

czeniu. Na ogół wykonuje się podłużne cięcie w grzbietowej lub brzusznej powierzchni pęcherza moczowego, daleko od cewki moczowej; preferuje się jednak wykonanie nacięcia po stronie brzusznej, jeśli konieczne jest zlokalizowanie i/lub cewnikowanie ujść moczowodów. Przy zamykaniu ran po cystotomii należy dążyć do uzyskania wodoszczelnego szwu, który nie będzie sprzyjał formowaniu kamieni moczowych. Tradycyjnie do osiągnięcia tego celu stosowano jedno- lub dwupiętrowe szwy zbliżające brzozy rany. Zamknięcie rany za pomocą jednego piętra szwu zbliżającego jest zawsze wystarczające, jeśli ściana pęcherza moczowego jest dostatecznie gruba. Założenie jednowarstwowego szwu zbliżającego (ciągłego) pozostaje zwykle wystarczające nawet przy zdrowym pęcherzu moczowym. Szew często penetruje do światła pęcherza moczowego, jeśli jego ściana jest cienka, ale nie powoduje to wytworzenia kamieni moczowych, jeśli zastosuje się monofilamentowe nici wchłanialne. Jeśli istnieje ryzyko poważnego krwawienia po zabiegu, można zmniejszyć jego rozmiary przez założenie oddzielnego piętra szwów (szwu ciągłego) na błonę śluzową pęcherza moczowego (zob. omówienie rodzajów nici chirurgicznych).

*Pęcherz moczowy oddziela się od pozostałych narządów jamy brzusznej przez umieszczenie pod nim zwilżonych gazików. Założenie szwów cuglowych na szczyt pęcherza moczowego ułatwia manipulacje narządem (ryc. 26-7, A). Wykonuje się nacięcie po grzbietowej lub brzusznej stronie pęcherza, z dala od moczowodów i cewki moczowej oraz pomiędzy głównymi naczyniami krwionośnymi. Usuwa się mocz z pęcherza poprzez jego odessanie lub, jeśli nie posiada się ssaka, wykonuje się śródoperacyjne nakłucie pęcherza moczowego przed przeprowadzeniem cystotomii. Wycina się niewielki fragment ściany pęcherza moczowego przylegającej do cięcia i przekazuje go do laboratorium w celu wykonania*



**RYC. 26-6** Anatomia pęcherza moczowego, cewki moczowej i układu rozrodczego u kocura.