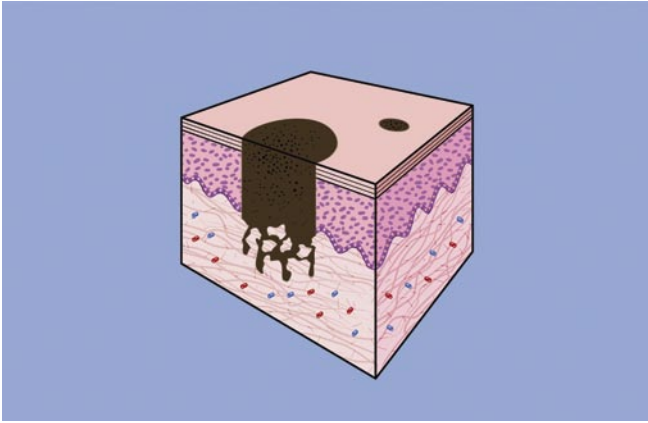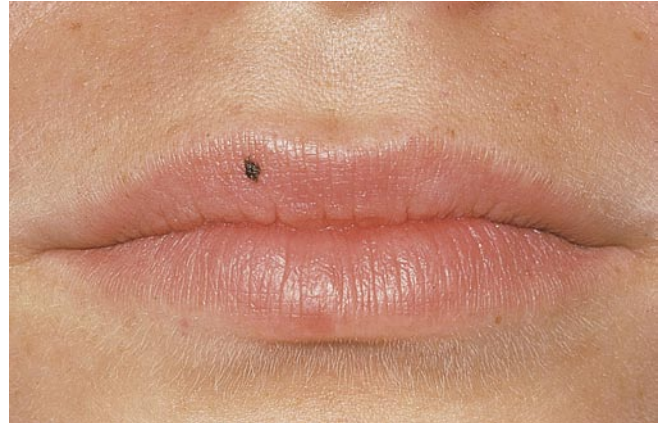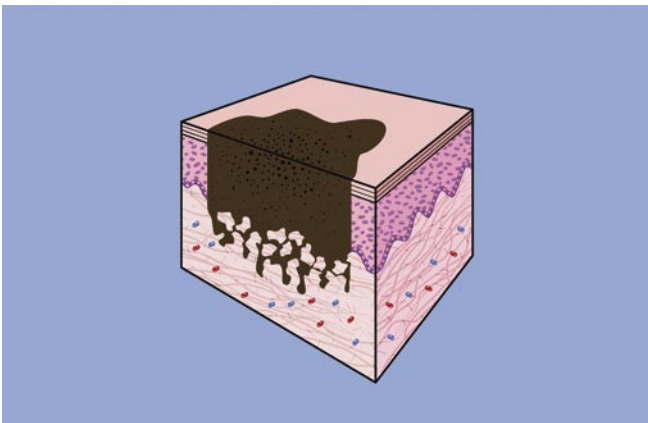


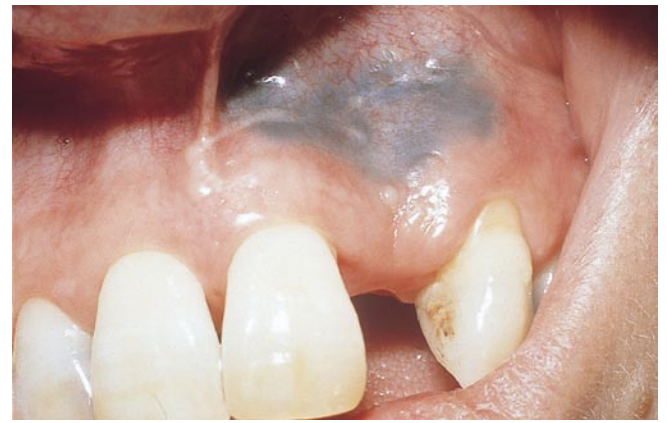**Ryc. 8.1. Plamka:** płaski obszar o zabarwieniu odmiennym od otoczenia.



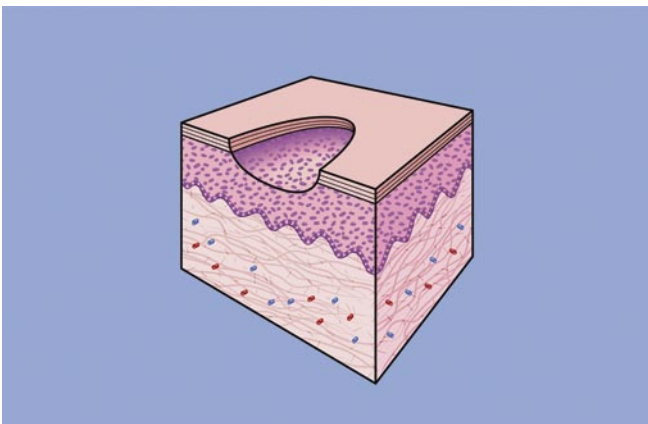
**Ryc. 8.2. Ustna plamka melanotyczna** na wardze.



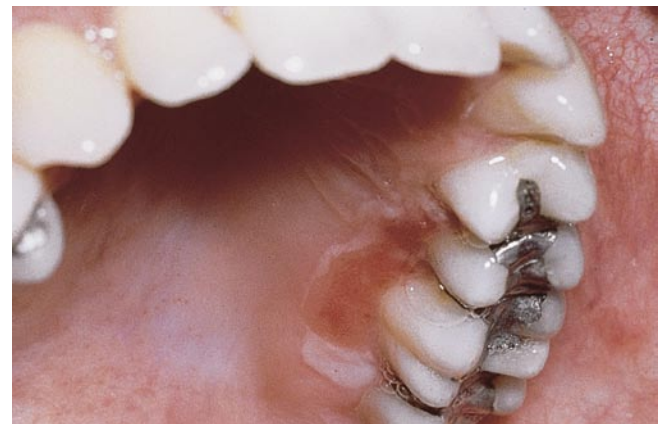**Ryc. 8.3. Plama:** przebarwiony obszar większy niż plamka.



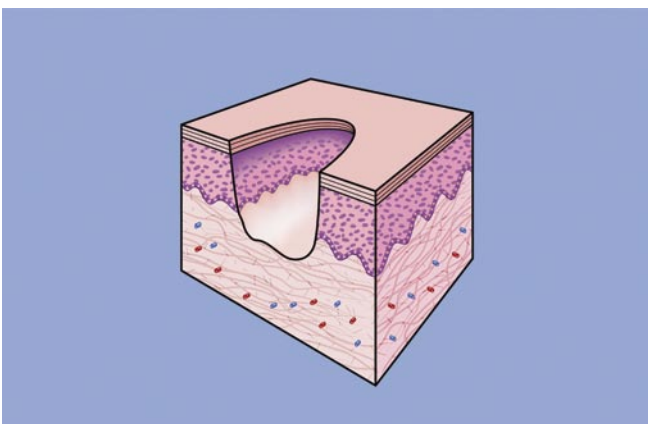
**Ryc. 8.4. Plama:** tatuaż amalgamatowy po wstecznym wypełnieniu kanału korzeniowego amalgamatem.



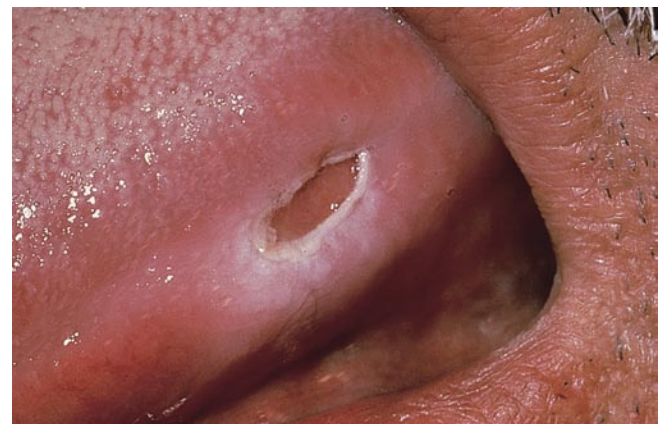**Ryc. 8.5. Nadżerka:** obnażenie nabłonka powyżej warstwy komórek podstawnych.



**Ryc. 8.6. Nadżerka:** nadżerkowy liszaj płaski na dziąśle w okolicy podniebiennej.



**Ryc. 8.7. Owrzodzenie:** uszkodzenie nabłonka poniżej warstwy komórek podstawnych.



**Ryc. 8.8. Owrzodzenie urazowe** na bocznej powierzchni języka.