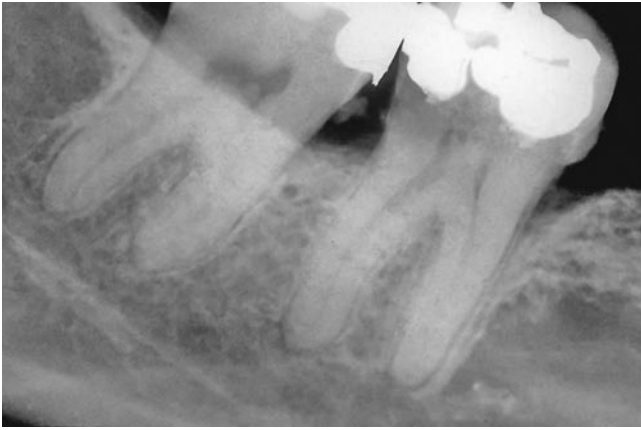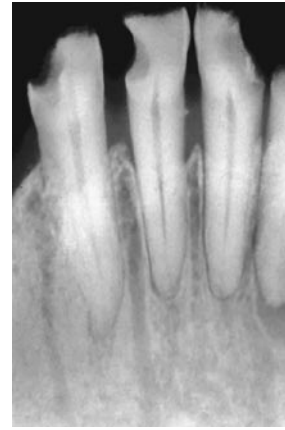

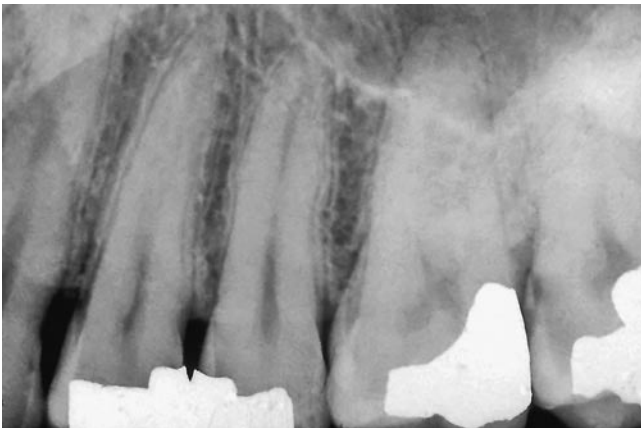
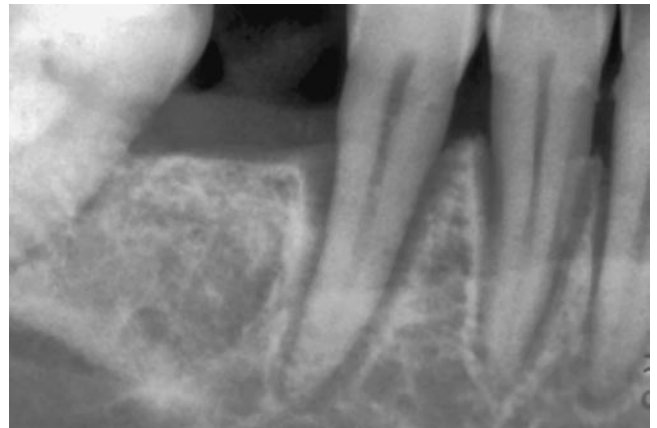
Ryc. 39.1. Ostre zapalenie tkanek okołowierzchołkowych: zanik blaszki zbitej, poszerzenie szpary ozębnej.



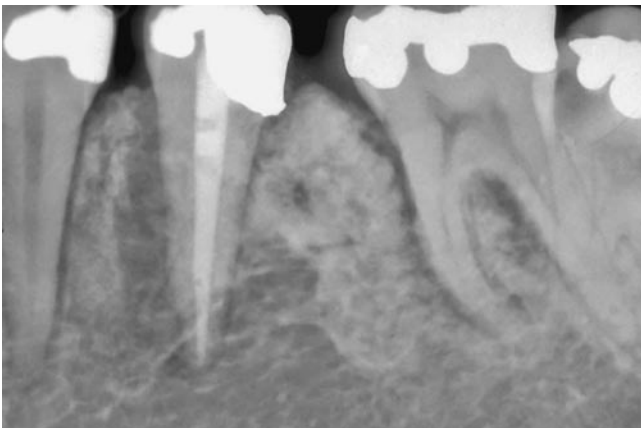
Ryc. 39.2. Zapalenie przyzębia: międzykorzeniowe, poszerzone kanały odżywcze.



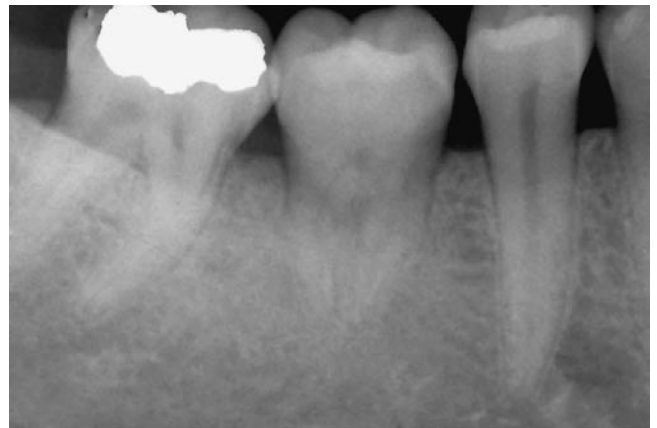
Ryc. 39.3. Zgrzyw urazowy: pogrubienie blaszki zbitej i poszerzenie szpary ozębnej po stronie bliższej zęba nr 14.



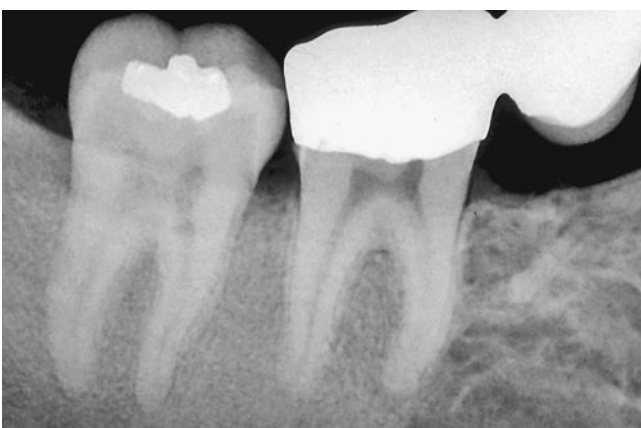Ryc. 39.4. Twardzina: uogólnione poszerzenie szpary ozębnej i pogrubienie blaszki zbitej.



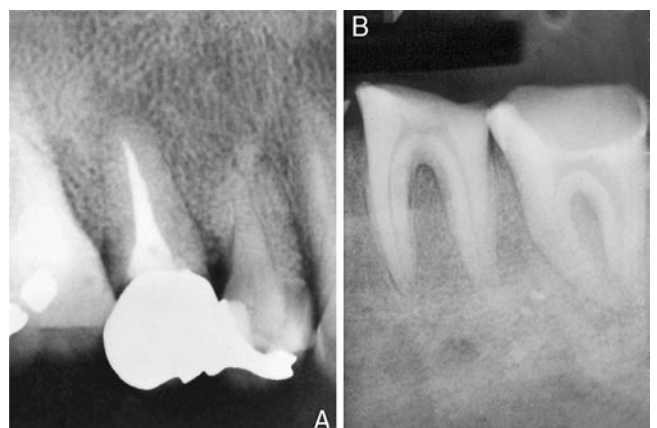
Ryc. 39.5. Nowotwór złośliwy: chrząstniakomięsak; szeroka szpara ozębnej po jednej stronie korzenia.



Ryc. 39.6. Ankyloza: przeszczepiony trzeci trzonowiec, zanik blaszki zbitej i szpary ozębnej.



Ryc. 39.7. Dysplazja włóknista: brak szpary ozębnej i blaszki zbitej; kość ziarnista.



Ryc. 39.8. A. Choroba Pageta. B. Nadczynność przytarczyc: brak szpary ozębnej i blaszki zbitej.