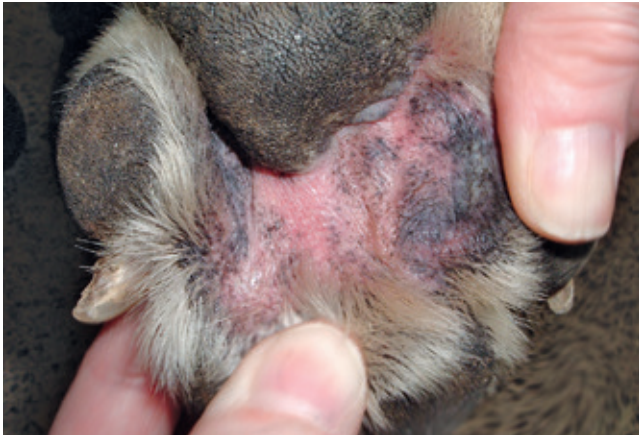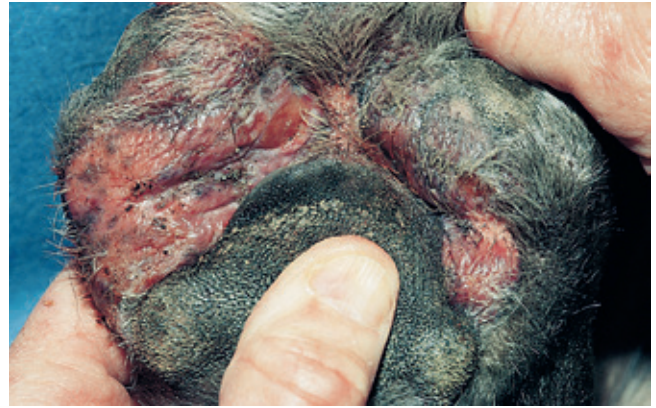

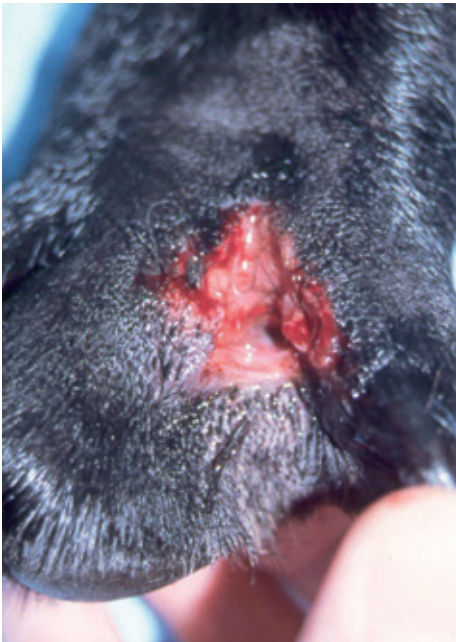


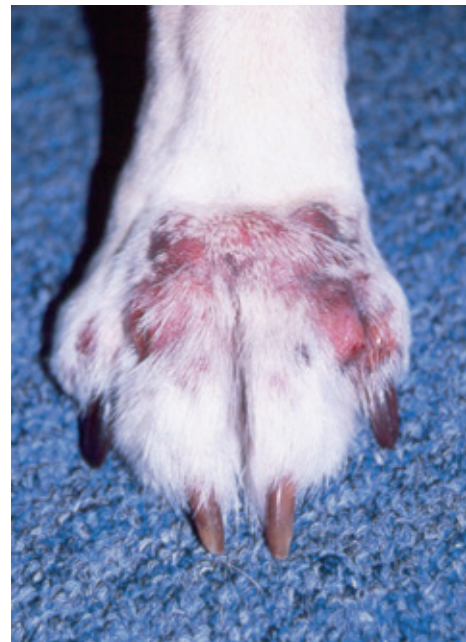RYCINA 3-75 Bakteryjne *pododermatitis*. Rumień i wyłysienie w przestrzeni międzypalcowej u psa z alergią. Infekcja bakteryjna miała w tym przypadku charakter wtórny w stosunku do schorzenia alergicznego i wynikała z wylizywania stóp przez psa, co stałe podnosiło poziom wilgotności skóry w przestrzeniach międzypalcowych zwierzęcia i sprzyjało zakażeniu.



RYCINA 3-76 Bakteryjne *pododermatitis*. Silny obrzęk, z wyłysieniami, rumieniem i nadżerkami. Infekcja rozwinęła się wtórnie do choroby alergicznej.



RYCINA 3-77 Bakteryjne *pododermatitis*. Widoczna sącząca przetoka o przewlekłym charakterze (czyrączność stóp) zlokalizowana w przestrzeni międzypalcowej psa spowodowana była obecnością ciała obcego (fragmentu rośliny).



RYCINA 3-78 Bakteryjne *pododermatitis*. Rozlane wyłysienie, rumień i obrzęk obejmujące niemal całą stopę zwierzęcia. W tym ciężkim przypadku obecne były również liczne nadżerki oraz sącząca zmiany wokół łożyska pazura i w przestrzeni międzypalcowej.