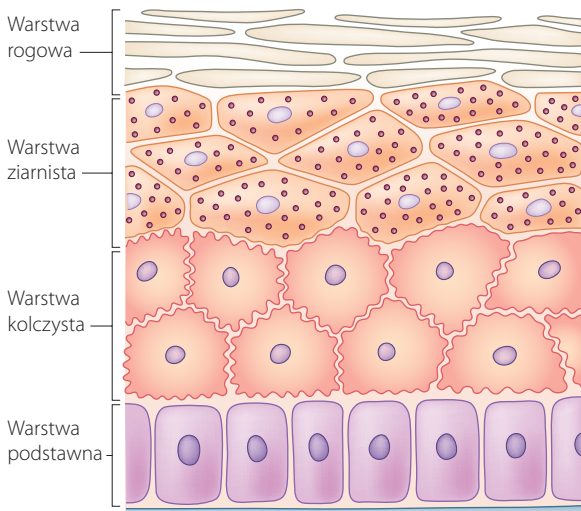
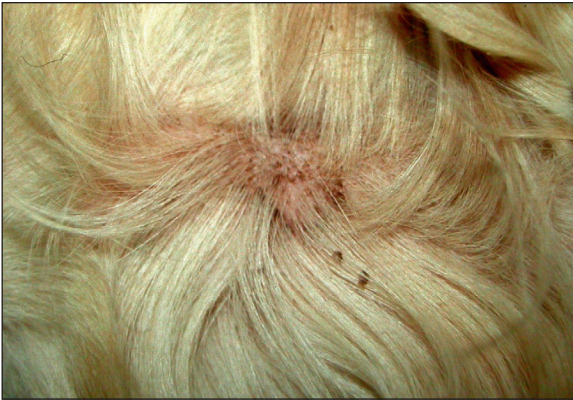

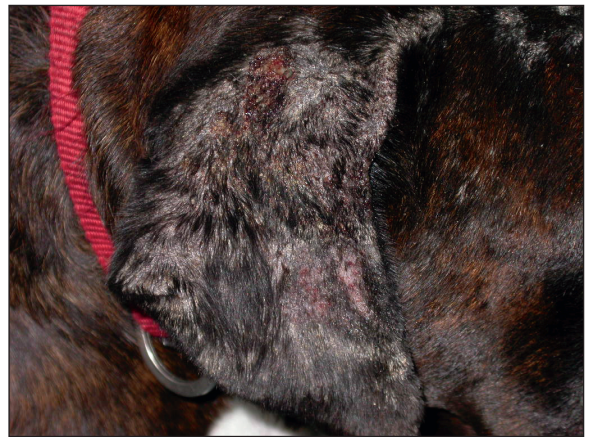
Rycina 12.1 Warstwy naskórka.



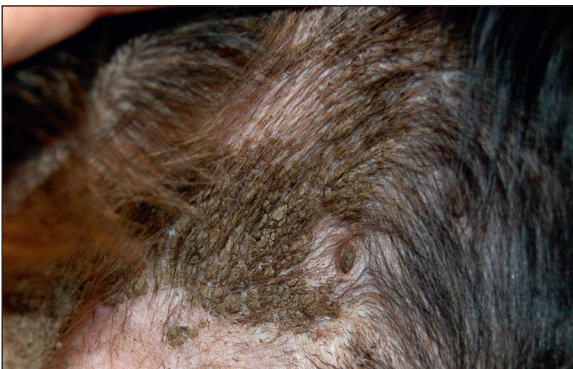Rycina 12.4 Odlewy mieszków włosowych i złuszczenie w przypadku zapalenia gruczołów łojowych u berneńskiego psa pasterskiego.



Rycina 12.2 Kryzka naskórkowa związana z ropnym powierzchniowym zapaleniem skóry u golden retrievera.



Rycina 12.5 Strupienie na małżowinach usznych u boksera ze świerzbe drażącym.



Rycina 12.3 Silnie przywierające łuski w przypadku rybiej łuski (*ichthyosis*) u gordon setera.

z włosami, komórkami i czasami lekami. Strupy oznaczają naruszenie ciągłości naskórka. Do powstawania strupów przyczynia się wiele chorób, takich jak schorzenia przebiegające z tworzeniem się pęcherzy, krost, nadżerek lub owrzodzeń. Strupy surowicze mają zabarwienie żółte lub miodowe, spotykane są przy otarciach, związanych z samouszkodzeniami, i przy świerzbie (ryc. 12.5). Strupy ropne są żółte lub brązowe, a nawet zielone. W dermatozach krostowych, takich jak ropne zapalenie skóry i pęcherzyca liściasta, często obserwuje się tworzenie ogniskowych, często okrągłych strupów, powstałych z zawartości krost po ich pęknięciu (ryc. 12.6 i 12.7). Ciemnobrązowe lub czerwone zabarwienie strupa świadczy o obecności krwi, co jest świadectwem głębokiego uszkodzenia tkanek.