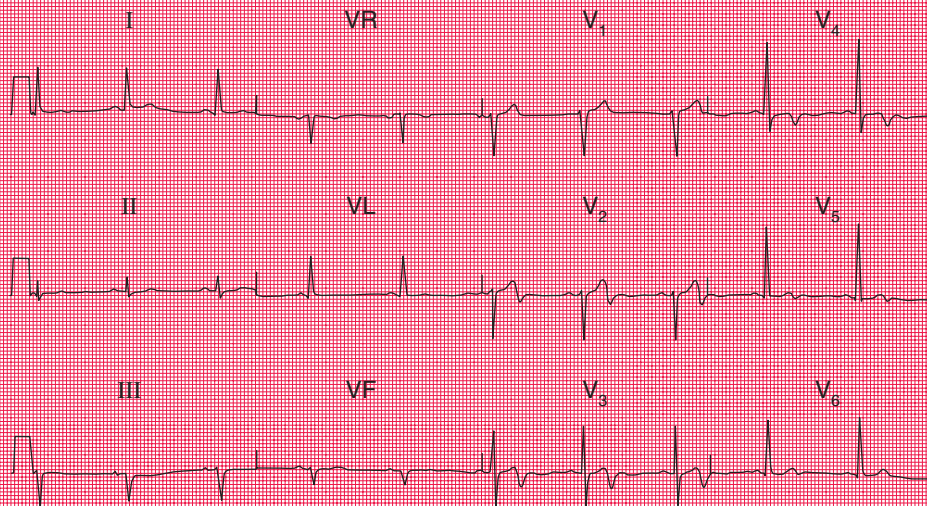


Ryc. 4.16



Zawał mięśnia serca ściany przedniej bez uniesienia ST

Uwagi

- Rytm zatokowy 62/min
- Normogram
- Prawidłowe zespoły QRS
- Odwrócone załamki T w odprowadzeniach V₃-V₄
- Dwufazowe załamki T w odprowadzeniach V₂ i V₅