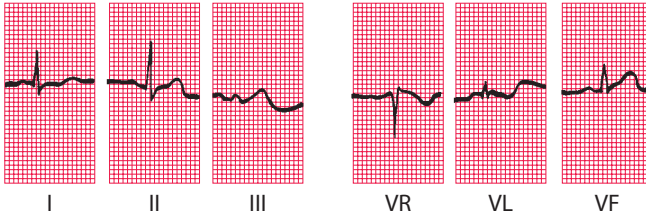


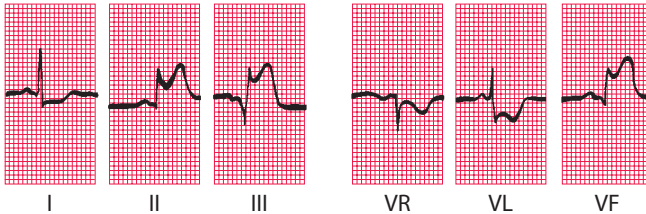
Ryc. 4.15

Ewolucja zawału mięśnia serca ściany dolnej

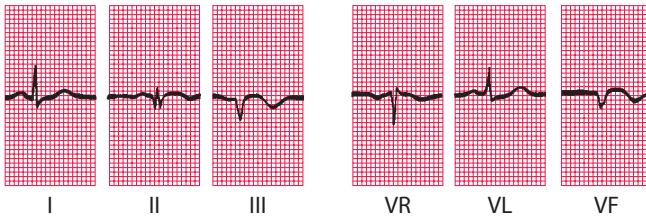
1 godzina od pojawienia się bólu:



6 godzin od pojawienia się bólu:



24 godziny od pojawienia się bólu:



Uwagi

- Wykonano trzy zapisy EKG w ciągu 24 godzin i ułożono je poziomo
- We wszystkich zapisach rytm zatokowy, normogram
- Pierwszy zapis w zasadzie prawidłowy
- 6 godzin od pojawienia się bólu, uniesienie odcinków ST w odprowadzeniach II, III i VF oraz obniżenie odcinka ST w odprowadzeniach I, VR, VL; w odprowadzeniu III powstaje załamek Q
- 24 godziny od pojawienia się bólu, pojawił się mały załamek Q w odprowadzeniu II i wyraźniejszy w odprowadzeniach III i VF; odcinki ST powróciły do linii izoelektrycznej, odwrócone załameki T w odprowadzeniach III i VF