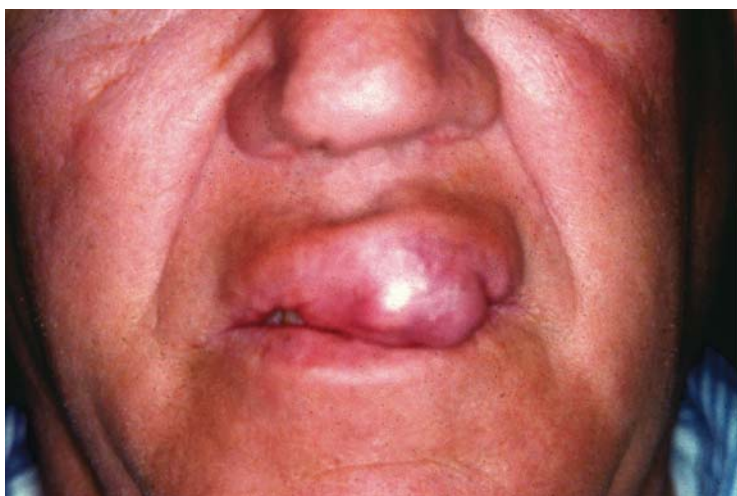
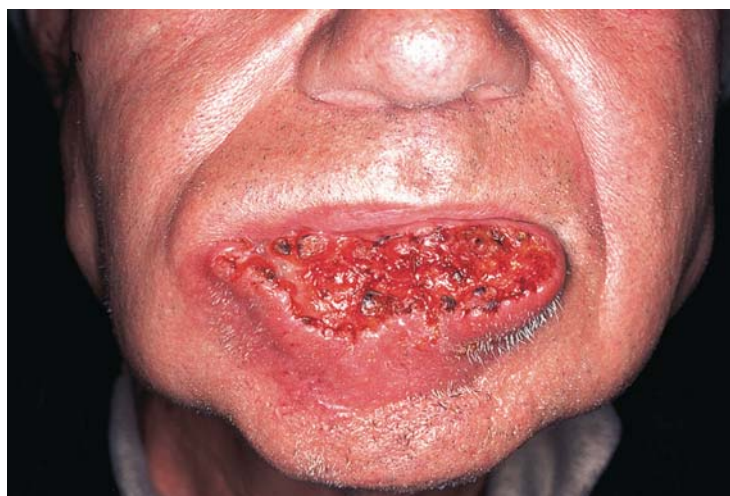
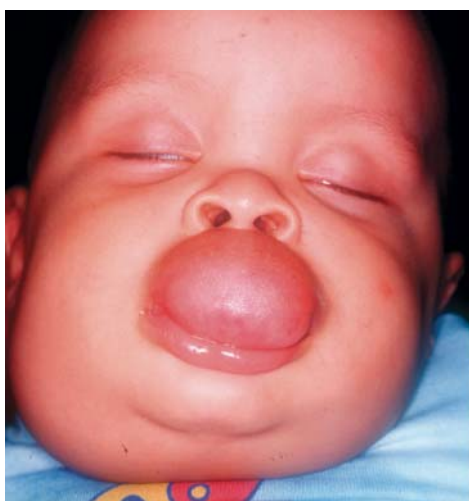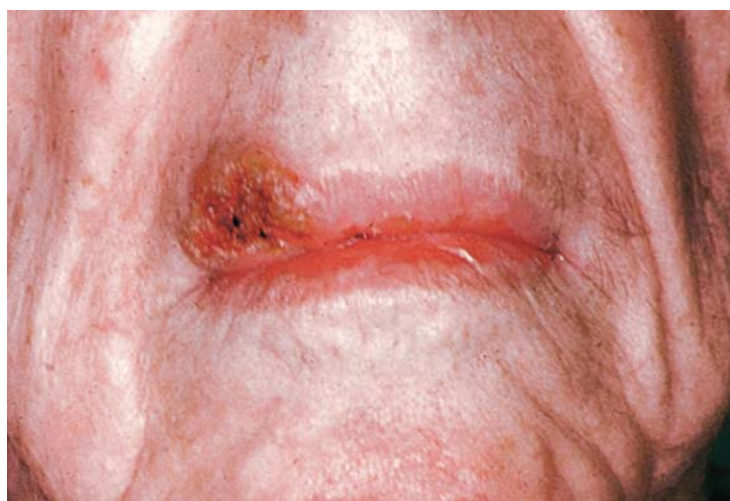Rycina 7-3 Gruczolakorak rozwijający się z małych gruczołów ślinowych wargi górnej.



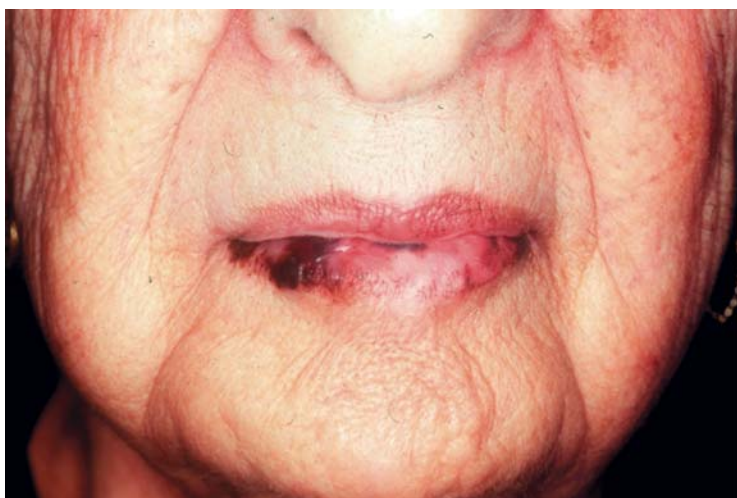Rycina 7-6 Zaawansowany rak wargi dolnej z naciekaniem tkanek miękkich i skóry.



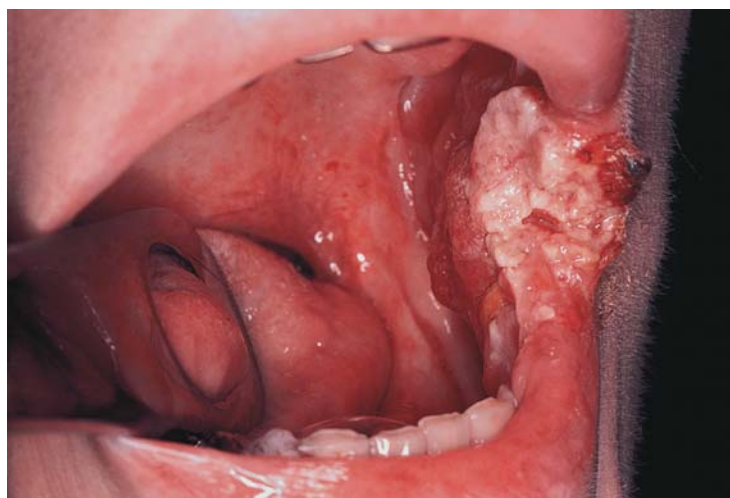
Rycina 7-4 Naczyniak chłonny wargi górnej.



Rycina 7-7 Rak płaskonabłonkowy wargi górnej przylegający do kąta.



Rycina 7-5 Czerniak złośliwy wargi dolnej.



Rycina 7-8 Egzofityczny, kalafiorowaty guz kąta ust.

Kryteria oceny stopnia zaawansowania raka wargi są podobne do używanych w przypadku innych nowotworów jamy ustnej. Większość pacjentów jest diagnozowanych we wczesnych stadiach. Zaledwie 10% pacjentów ma stwierdzone palpacyjnie prze-

rzuty w węzłach chłonnych szyjnych. Rozkład stopnia zaawansowania raka wargi u pacjentów w momencie postawienia rozpoznania przedstawiono na rycinie 7-10.