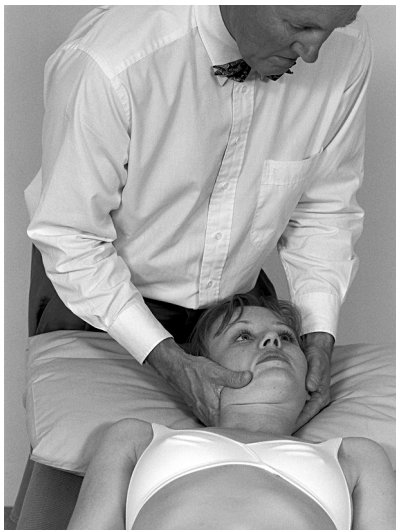
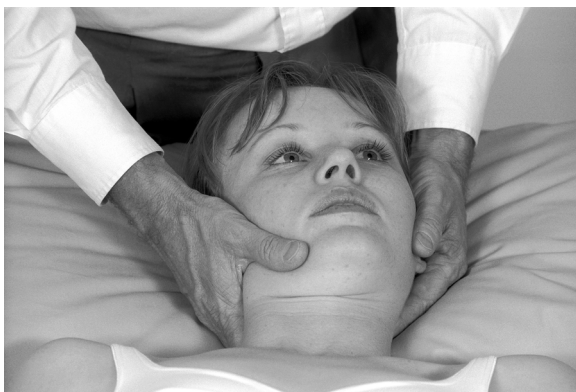
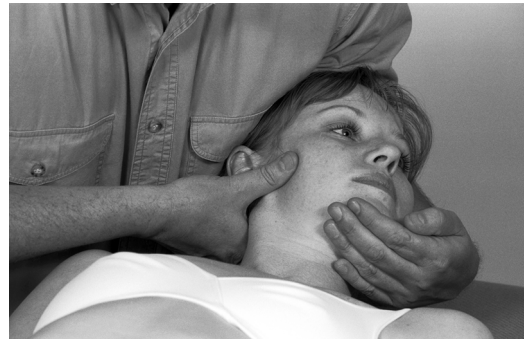
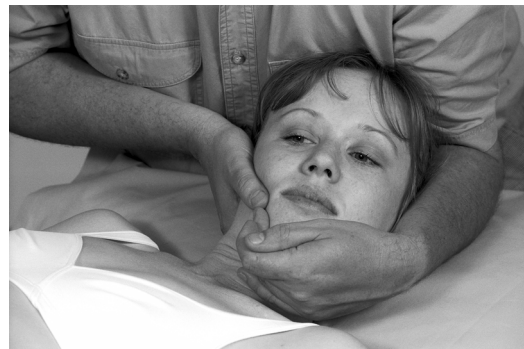Chwyt kolebkowy

- Lewe ucho pacjenta spoczywa na dłoniowej części lewej ręki osoby wykonującej zabieg.
- Lewa ręka osoby wykonującej zabieg jest otwarta i rozszerzona w celu uzyskania maksymalnego kontaktu z pacjentem.
- Prawa ręka osoby wykonującej zabieg przykładła aplikator do punktu kontaktu, podtrzymując jednocześnie potylicę pacjenta.
- Masa głowy i szyi pacjenta są równo rozłożone na prawej i lewej ręce osoby wykonującej zabieg (ryc. 8.3 i 8.4).

**Rycina 8.3****Ustawienie stawu nadgarstkowego**

Osoba wykonująca zabieg może wykorzystać chwyt pistoletowy (ryc. 8.5) lub chwyt z wyprostowanym nadgarstkiem (ryc. 8.6).

**Rycina 8.5 Chwyt pistoletowy.** Uwaga: kość promieniowa znajduje się w jednej linii z pierwszą kością śródreżca.**Rycina 8.6 Chwyt z wyprostowanym nadgarstkiem.** Uwaga: nadgarstek jest ustawiony w wyproście.