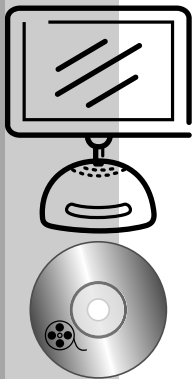


# 8.2



## Staw szczytowo-potyliczny C<sub>0</sub>–C<sub>1</sub>

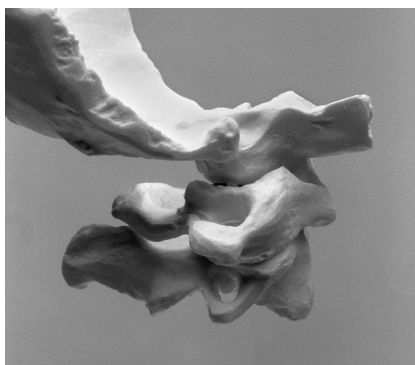### Punkt kontaktu na kręgu szczytowym

Chwyt podbródkowy

Pacjent w pozycji leżenia tyłem

Manipulacja przednio-górna po łuku

*Należy przyjąć, że stwierdzono dysfunkcję somatyczną (S-T-A-R-T) oraz że celem terapii jest wykonanie manipulacji w płaszczyźnie stawu C<sub>0</sub>–C<sub>1</sub> i uzyskanie kawitacji po stronie prawej (ryc. 8.10).*



Rycina 8.10

#### LEGENDA

- \* Stabilizacja
- Aplikator
- Płaszczyzna zabiegu (osoba wykonująca zabieg)
- ⇒ Kierunek ruchu ciała (pacjent)

**Uwaga.** Wielkość strzałek nie określa graficznie zakresu czy siły manipulacji.

#### 1. Punkt kontaktu

Prawa część łuku tylnego kręgu szczytowego.

#### 2. Aplikator

Część boczna paliczka bliższego lub środkowego palca wskazującego prawej ręki osoby wykonującej zabieg.

#### 3. Ułożenie pacjenta

Leżenie tyłem, odcinek szyjny znajduje się w rozluźnionej pozycji neutralnej. Jeśli to konieczne, spod głowy pacjenta można wyjąć poduszkę lub dopasować jej wysokość. Odcinek szyjny nie powinien znajdować się w większym zgięciu czy wyproście.