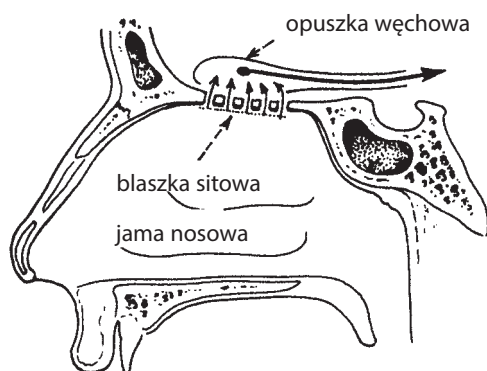
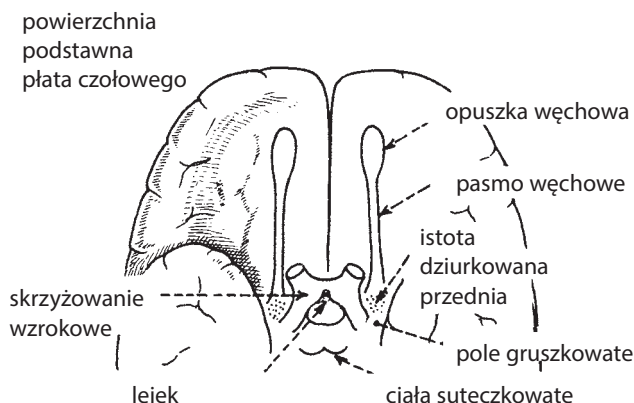


ZABURZENIA WĘCHU

NERW WĘCHOWY (I nerw czaszkowy) przewodzi wrażenia węchu.

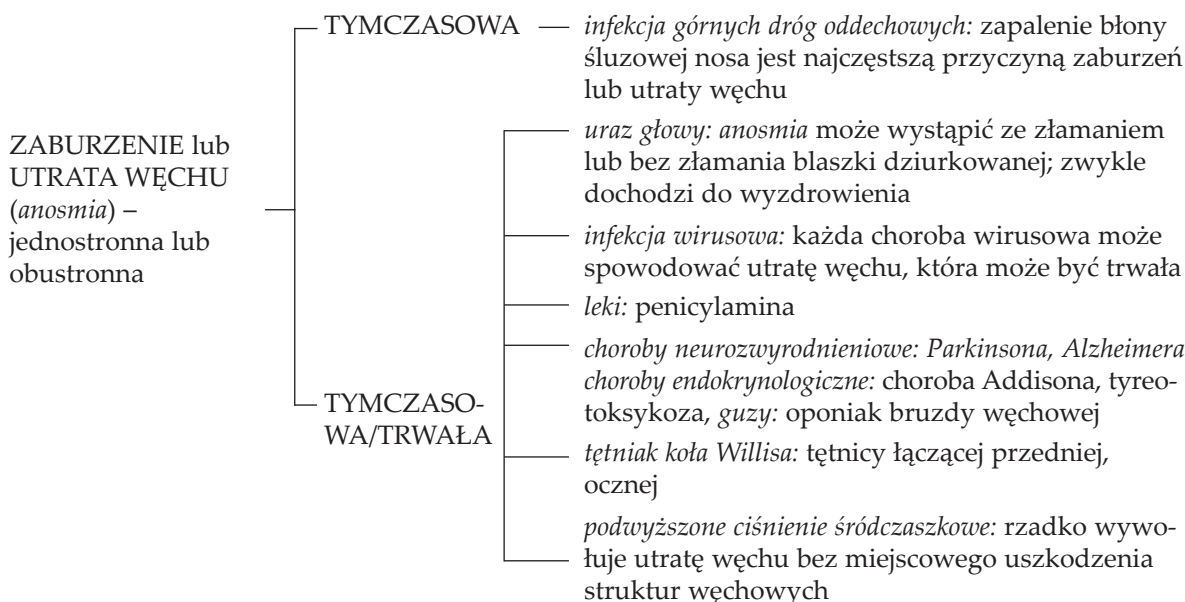


Wiele drobnych nerwów rozpoczyna się w komórkach receptorowych w błonie śluzowej nosa i przebija blaszkę dziurkowaną kości sitowej. Następnie biegną one do opuszki węchowej, gdzie łączą się z neuronami drogi węchowej.



Aksony częściowo krzyżują się, przechodząc przez pasmo węchowe do pola gruszkowatego płata skroniowego oraz jądra migdałowego.

Diagnostyka różnicowa



ZESPÓŁ FOSTERA-KENNEDY'EGO:

- Tożstronna utrata węchu
- Tożstronny zanik nerwu wzrokowego – występuje w przypadku procesu rozrostowego w bruzdzie węchowej lub grzebienia klinowego
- Przeciwstronny obrzęk tarczy nerwu wzrokowego

HALUCYNACJE WĘCHOWE – występują w napadach padaczkowych częściowych złożonych i migrenie.