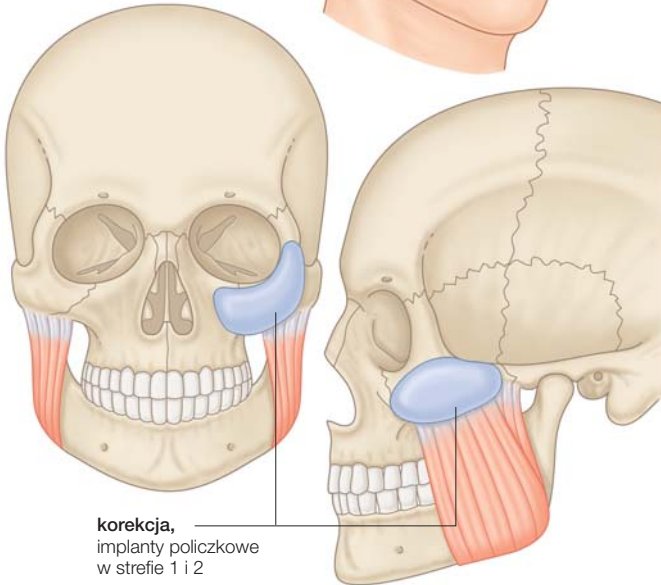
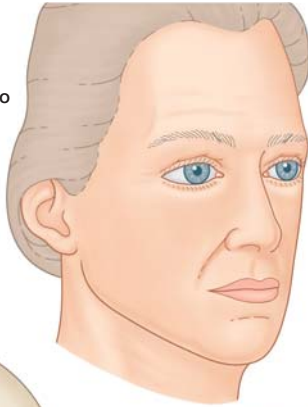

typ 1 ubytku estetycznego
hipoplazja policzka

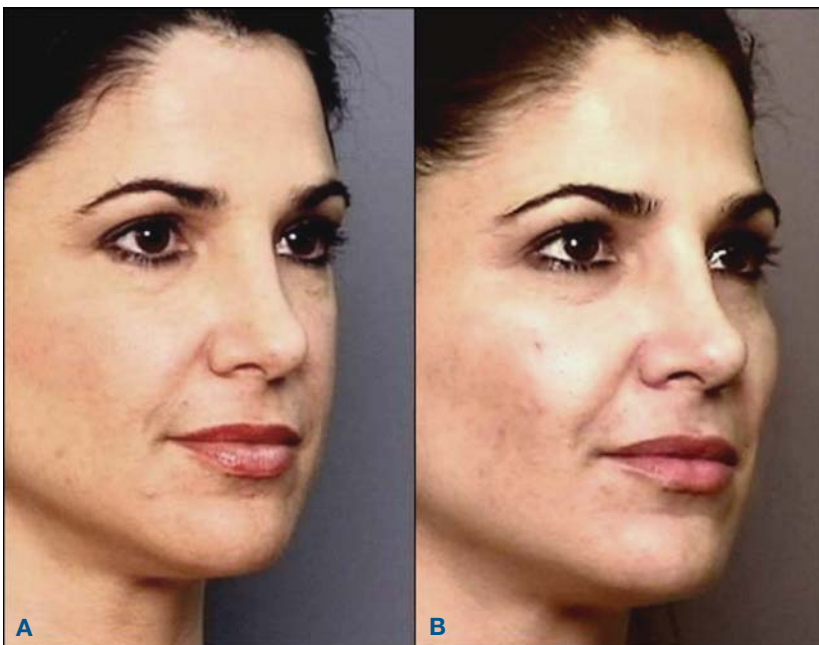A



korekcja,
implanty policzkowe
w strefie 1 i 2

B

Rycina 20-18 A i B. Typ 1 twarzy z charakterystycznym miejscowym ubytkiem objętości w obszarze policzkowo-jarzmowym i odpowiednim prawidłowym wypełnieniem środkowej części obszaru podpoliczkowego.



Rycina 20-19 Powiększenie obszaru policzkowo-jarzmowego daje znaczącą poprawę estetyki twarzy typu 1. **A.** Przed zabiegiem. **B.** 2 lata po wszczępieniu implantu policzkowego (*malar shell*).