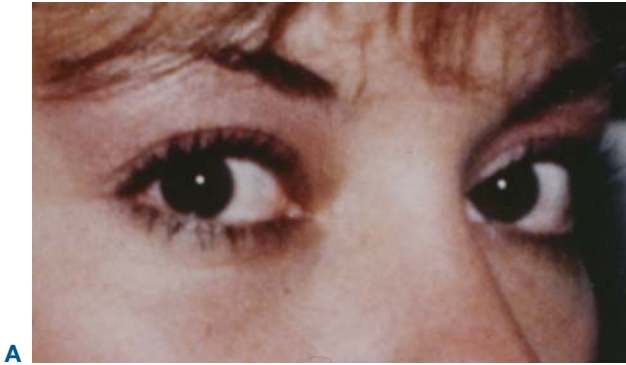
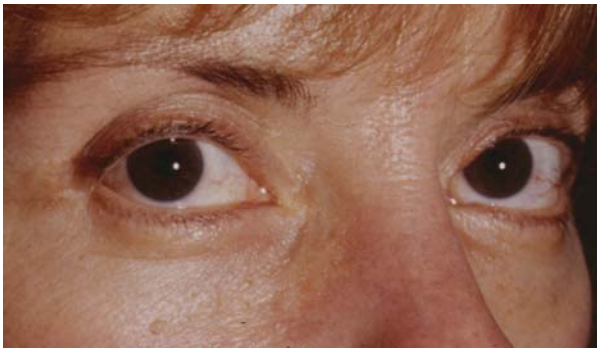


A



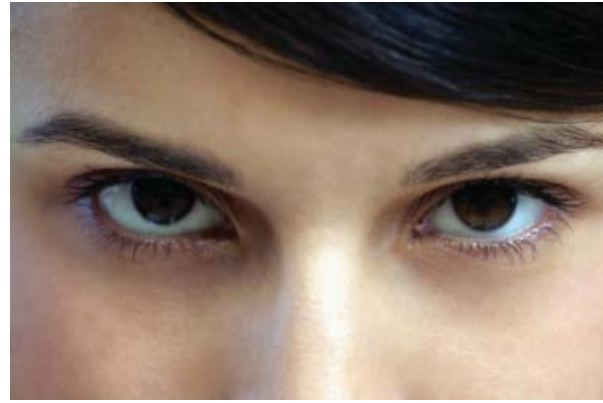B

Rycina 8-3 Pacjentka zgłosiła się do chirurga celem odmłodzenia powiek. Zabieg został przeprowadzony, ale ona była niezadowolona z jego efektu. Jakie techniki zostały zastosowane i co można było zaproponować w zamian, żeby uniknąć niepożądanego efektu?

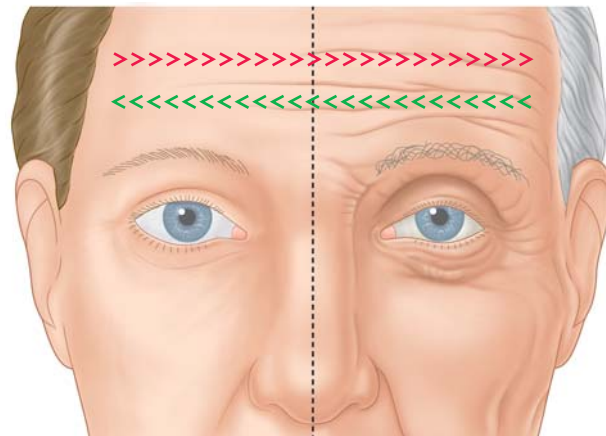


Rycina 8-4 Kobieta prezentująca młodzieńczą i atrakcyjną pełność połączenia brew-powieka i prawidłowo położoną boczną część brwi. Za zgodą Corbis. Copyright © Royalty – free/Corbis

- zmniejszenie objętości górnej powieki i połączenia powieki z brwią skutkuje spłaszczeniem ich wypukłości,
- mięsień okrężny oka, pomimo jego związku ze skórą, podlega z wiekiem mniejszym zmianom anatomicznym i histologicznym, ale jego funkcja ma znaczący wpływ na pozycję tkanek miękkich okolic okołoczodołowych¹⁰.



Rycina 8-5 Czy ta konfiguracja mogłaby być kiedykolwiek wskazaniem do przeprowadzenia liftingu brwi, jeśli pacjent zapragnąłby odmłodzić sobie okolice oczu?



Rycina 8-6 Przykład zmian zachodzących w procesie starzenia się okolic oczu. Czerwone strzałki skierowane są w stronę postarzałej lewej połowy twarzy pacjenta. Prawdziwe odmłodzenie powinno być przeprowadzone technikami, które odtworzą młodzieńczą konfigurację, jak wskazują zielone strzałki skierowane w stronę prawej połowy twarzy pacjenta.

Położenie i objętość brwi

Pojęcie „opadnięcie brwi” oznacza ich obniżenie w stosunku do stanu wyjściowego. Oczywiście zdarza się, że młode osoby z nisko położonymi brwiami mogą prosić o zmianę lub poprawę ich położenia, tak jak w przypadku plastyki nosa lub uszu (ryc. 8-5). Ponadto wielu pacjentów oczekuje od zabiegu większego uwidocznienia części przedarczkowej powieki. Motywy mają różne: w celu zwiększenia przestrzeni do nakładania makijażu, z powodu błędnych wspomnień wyglądu ich powiek z młodości lub