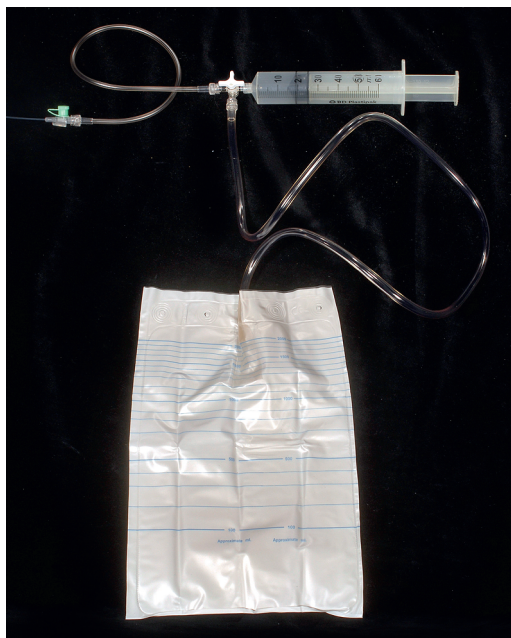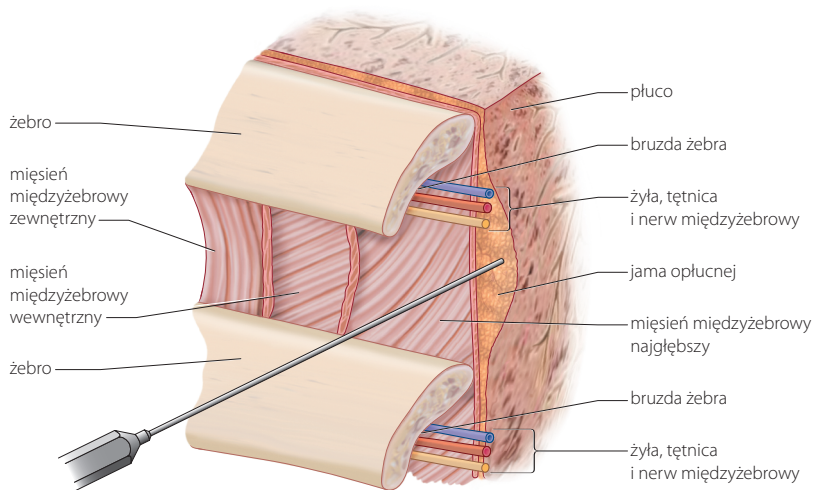


Ryc. 3.4 Złożony zestaw do leczniczej torakocentezy (zwróć uwagę, że kaniulę łączy się z aparatem po umieszczeniu jej w miejscu wysięku).



Ryc. 3.5 Naczynia i nerwy międzyżebrowe biegną w bruzdzie żebra, na jego dolnej powierzchni.