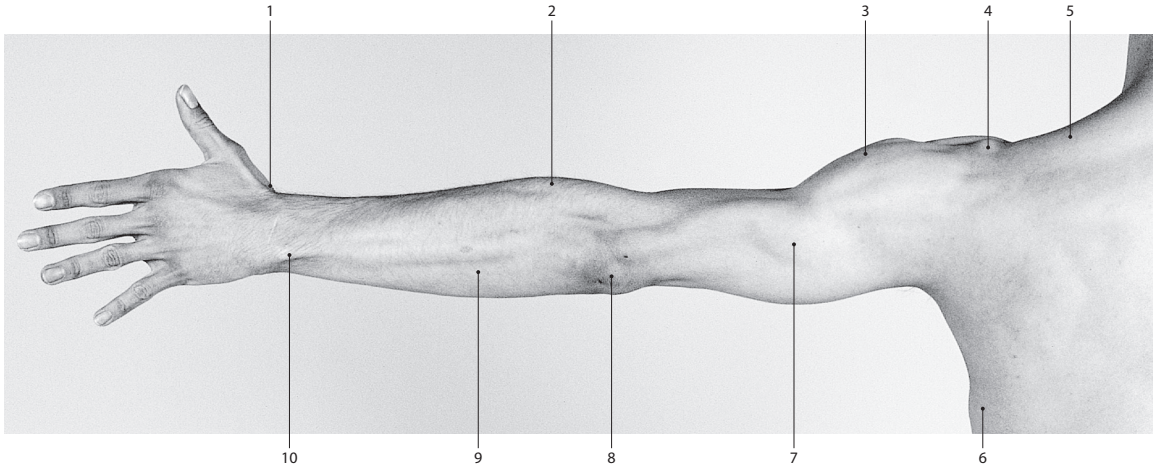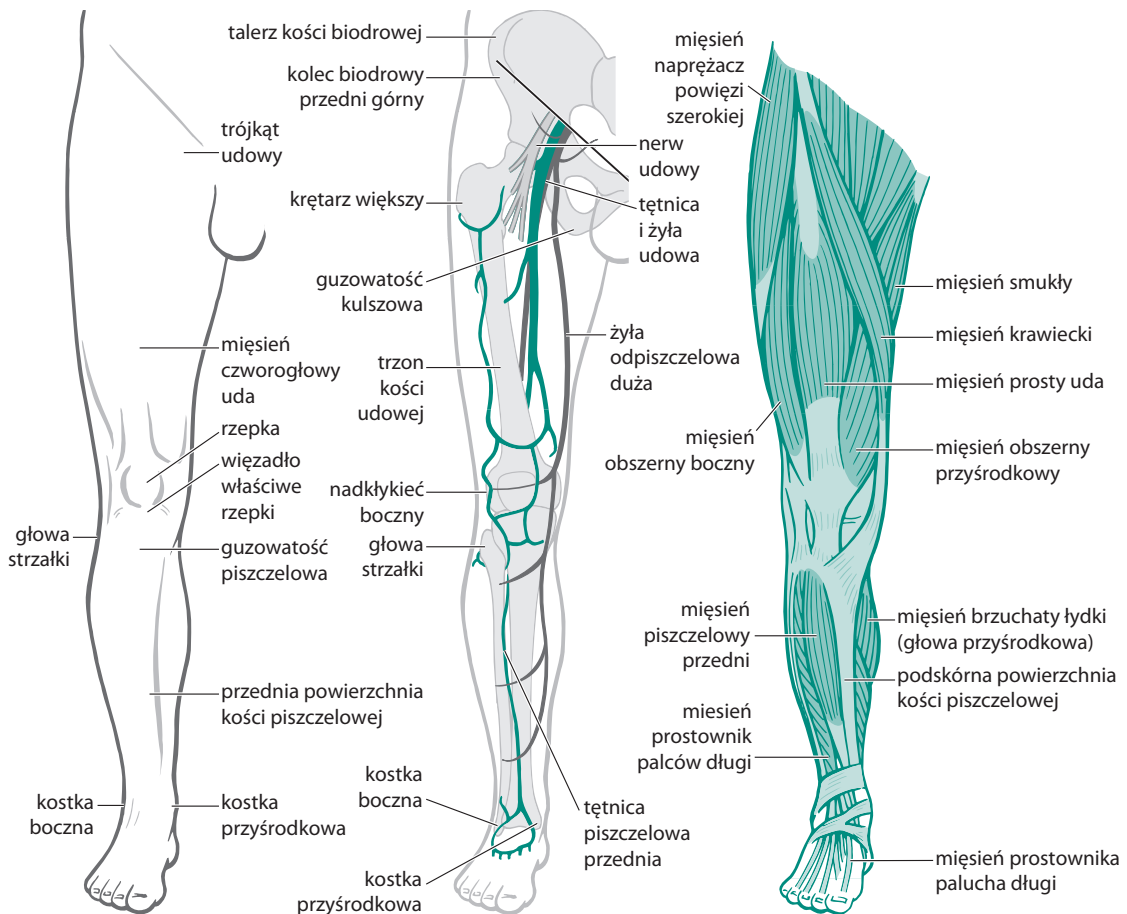


1. tabakierka anatomiczna, 2. mięsień ramienno-promieniowy, 3. mięsień naramienny, 4. wyrostek barkowy, 5. mięsień czworoboczny, 6. mięsień najszerzy grzbietu, 7. mięsień trójgłowy ramienia, 8. wyrostek łokciowy, 9. grupa mięśni prostowników nadgarstka, 10. mięsień prostownik łokciowy nadgarstka.

Rycina 3.10 Odwiedziona kończyna górna widziana z tyłu (przedruk z Gray's Anatomy, wyd. 38).



Rycina 3.11 Przednia część kończyny dolnej; widoczne są powierzchowne elementy anatomiczne oraz struktury kostne i tkanki miękkie (przedruk z Gray's Anatomy, wyd. 38).